

# Záněty víček

K zánětům víček řadíme hordeolum, chalazion, meibomianitis, záněty víčkových okrajů, abscesy a flegmony, virové a alergické záněty víček.

## Hordeolum (ječné zrno)

**Hordeolum** (ječné zrno) je akutní hnisavý zánět folikulů řas, Molloyovy nebo Zeisovy žlázy. Nejčastější původce zánětu jsou **stafylokoky**. Prvními příznaky je *svědění* a pocit *tlaku* ve víčku. Následuje *otok a zarudnutí* a zánět progreduje s přítomností zánětlivé infiltrace až hnisavého **abscesu**. Subjektivně se projevuje citlivostí a bolestí při mrkání. Během několika dní se absces může provalit navenek.

### Terapie

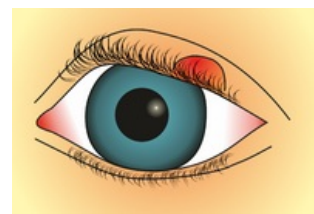
- Teplé obklady, event. malé incize usnadňující evakuaci hnisu.
- Lokální aplikace antibiotik nebo sulfonamidů, které brání šíření infekce.

### Diferenciální diagnostika

- chalazion;
- erysipel.

## Chalazion (vlčí zrno)

**Chalazion** je akutní hnisavý zánět Meibomovy žlázy uložené v oblasti tarsální ploténky. Příznaky zánětu jsou více vyjádřeny než u ječného zrna – pozorujeme zarudnutí, bolestivost a zduření se zvětšenými preaurikulárními a submandibulárními uzlinami. Zánět může progredovat do vzniku abscesu nebo flegmony víčka, nebo přechází do chronické formy.



Ječné zrno

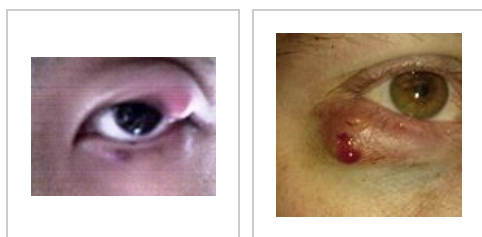
**Chronické chalazion (meibomská cysta)** je způsobena blokem ústí meibomské žlásky s nahromaděným sekretem. Palpačně je cysta nebolestivá, vidíme zduření v tarsální ploténce víčka. Při everzi horního víčka vidíme vyklenutí spojivky, kterou prosvítá červenofialový granulom, event. sekundární infekci.

### Terapie

- Nemusíme zasahovat v případě, že nepůsobí kosmetické obtíže a že se spontánně hojí.
- Injekce triamcinolonu (0,1–0,2 ml) v kombinaci s lokálním anestetikem do zduřené tkáně.
- Pokud se chalazion nezahojí, aplikaci po 2–3 týdnech zopakujeme.
- Celkově podávaná antibiotika při recidivách a zejména u pacientů s acné rosacea nebo se seborrhoickou dermatitidou, u nichž je toto onemocnění častější.
- Neúspěšná konzervativní terapie – v lokální anestezii možno provést kolmo na průběh víčka incizi a obsah chalazia exkochleovat.

### Diferenciální diagnostika

Nutno vyloučit nádor Meibomovy žlázy (vzácný), při podezření nutno provést biopsii s histologií.



Chalazion horního víčka

Krvácející chalazion dolního víčka

## Meibomianitis

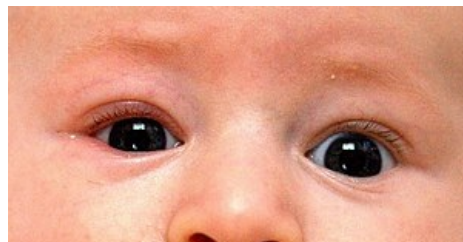**Meibomianitis** je onemocnění způsobené pasivní retencí sekretu Meibomových žláz, které se vyskytuje u osob ve středním věku. Prvním příznakem bývá bělavě zpěněný sekret na okrajích víček. Při masáži víček vytlačíme z vývodů žláz sebaceózní obsah. Po everzi víčka pozorujeme žlutavé, vertikálně uložené proužky pod tarsální spojivkou. Mohou být přítomna depozita vápníku, jež představují nebezpečí infarktů Meibomových žláz. Odstraníme je masáží víčka v místě tarsu.

# Blepharitis (záněty víčkových okrajů)

**Blepharitis** je chronický zánět okrajů víček. Přechod kůže do sliznice spojivek je velmi citlivý na různé faktory. Nejčastějším příznakem zánětu je hyperémie, vzhledem k výraznému cévnímu zásobení. Nejčastěji je blepharitis způsobena stafylokokovou infekcí nebo se vyskytuje u seborhoické dermatitidy.

## Blepharitis squamosa

Při této formě blefaritidy pozorujeme tvorbu šupinek mezi řasami a překrvení celého okraje víček. Probíhá jako chronický zánět provázený svěděním, pálením a únavou očí. Na kůži víček se často projeví seborhoický ekzém. Příčinou často bývá nekorigovaná nebo špatně korigovaná refrakční vada. Skvamózní blefaritidu pozorujeme častěji u diabetiků, u pacientů s chronickým onemocněním ledvin nebo se záněty trávicí trubice. Zhoršení hyperémie se projevuje v zakouřených, chladných nebo naopak teplých prostorách.



Dítě s blepharitis na pravém oku

### Terapie

- Korekce refrakční vady.
- Odstranění dráždivých faktorů.
- Mechanické setření šupinek vatovou štětičkou.
- Potírání okrajů víček 3% roztokem AgNO<sub>3</sub>.
- Masáž s kortikosteroidní mastí v kombinaci s antibiotiky – sulfonamidy.

## Blepharitis ulcerosa

**Blepharitis ulcerosa** je způsobena purulentními bakteriemi, zejména streptokoky a *S. aureus*. V terénu již postiženém skvamózní blefaritidou se začínají tvořit hnisavá ložiska. Je patrná hyperémie, zarudnutí a zduření okrajů víček a mezi řasami vidíme zaschlý sekret. Řasy často vypadávají nebo se tvoří jizvy na okraji víček způsobující růst řas proti bulbu. Následkem zánětu vzniká jizevnaté ektropium, epifora, chronická konjunktivitida.

### Terapie

- Lokální aplikace antibiotik (sulfonamidů).
- U těžkých zánětů celková antibiotická léčba.

# Abscesy a flegmony víček

Hlavními příčinami bývají:

- Kosmetická epilace obočí;
- progrese akutního chalazia;
- infikovaný hematom;
- infekce drobných ran;
- přechod infekce z vedlejších dutin nosních.

Kůže v prostoru abscesu je napjatá, silně zarudlá, víčko je zduřelé a teplé. Palpačně je víčko bolestivé a tuhé (za několik dní změkne). Oční štěrbina se zužuje nebo je otokem zcela uzavřená. Palpujeme zvětšené preaurikulární a submandibulární uzliny. Při progresi onemocnění může dojít k protruzi bulbu spojenou se zvýšenou tělesnou teplotou až sepsí. Stav se může dále komplikovat trombózou kavernózního sinu.

### Terapie

- Teplé obklady (urychlují kolikvací abscesu);
- antibiotika lokálně/celkově;
- evakuace abscesu incizí, drenáží.

# Virové záněty víček

Etiologickým agens zánětů v oblasti víček jsou *Herpes simplex virus* a *Herpes zoster virus*.

## Herpes simplex palpebrae (herpes febrilis)

Začíná edémem kůže víček, brzy se vytvoří typická vezikulopapulózní eflorescence. Původcem je herpes simplex virus. Zánět je obvykle jednostranný, často po nachlazení, při celkovém oslabení organismu, při stresu. Zhojí se spontánně. Při recidivách vhodné zahájit terapii acyklovirem.

## Herpes zooster ophthalmicus (pásový opar první větve trigeminu)

Jedná se o virovou infekci kmene n. trigeminus, Gasserského ganglia nebo ganglion ciliare, které se objevuje jednostranně. Prvními příznaky je bolest hlavy a výsev drobných puchýřků v příslušné inervované oblasti, které praskají a mění se v krusty. Často v místech původních puchýřků zůstávají jizvy a nervové poruchy (hypestézie, parestézie). I po odeznění kožních příznaků je nutno sledovat stav oka vzhledem k možnosti vzniku poškození rohovky keratitidou. V případě postižení ramus nasociliaris vznikají vezikuly i na špičce nosu a iridocyklitida, která představuje riziko vzniku sekundárního glaukomu.

### Terapie

- Acyklovir.
- Širokospektrá antibiotika pro zabránění sekundární infekce.
- Vitaminy B a C.
- Lokálně indifferenční zásypy, tekutý pudr, genciánová violeť.
- Analgetika dle potřeby.

## Alergické záněty víček - eczema

**Ekzém** vzniká v souvislosti s používáním kosmetických přípravků, jako reakce na pyly nebo na místně podávaná antibiotika. Reakce se nejčastěji projevuje svěděním, zarudnutím, zduřením.

- Mokvající ekzém – jsou vidět vezikuly, které se mění v mokvavé plochy. U chronické formy pozorujeme zhrubění a ztlustění kůže.
- Hyperkeratotický ekzém – je vidět suchá, ztvrdlá kůže. Velmi často se vyskytuje jako kontaktní ekzém.

### Terapie (nutná spolupráce s dermatologem)

- Vyvarování se spouštěcího faktoru.
- Obklady s Jarischovým roztokem.
- Lokálně steroidy.
- Celkově antihistaminika.

## Odkazy

### Použitá literatura

- ROZSÍVAL, Pavel, et al. *Oční lékařství*. 1. vydání. Praha : Galén, 2006. 373 s. ISBN 80-7262-404-0.