

Vulvitis

Vulvitis, *vulvitida* neboli *zánět zevních pohlavních orgánů* se vyskytuje spíše u starších žen, v souvislosti s poškozením povrchových vrstev kůže, nebo naopak u dětí se zanedbanou hygienou. Za normálních okolností je kůže velmi odolná vůči infekci, problém nastává, když je žena příliš obézní nebo je kůže opakovaně zraňována při škrábání či macerována močí, potem... Odolnost kůže taktéž klesá při celkových poruchách metabolismu – diabetes mellitus, hepatopatie, anémie, apod.

Klinický obraz

- Svědění zevních rodidel, pálení při močení a po něm – t. j. pseudodysurie, potíže při sexuálním styku.

Bakteriální vulvitis

- **Folikulitida, furunkulóza** – ohraničená forma;
- **flegmona** – neohraničená.
- Při pohledu vidíme **zarudlou kůži**, která je dále citlivá na dotek, teplá, zduřelá. Při infekci vlasových váčků vulvy proniká infekce do hlubších vrstev, vznikají tzv. **furunkly**. Furunkly často splývají a vytvářejí **vícečetná hnisavá ložiska**, až **flegmonu**.
- Tuhý infiltrát postupně kolikvuje až vzniká **absces**. Tento stav dnes vidíme zřídka, ale pokud ho diagnostikujeme, musíme myslet na možné poruchy imunitního systému – AIDS a musíme vyloučit diabetes mellitus.
- Při ulceracích myslíme na syfilitický vřed (*ulcus molle*), tuberkulózní vřed (*ulcus vulvae chronicum*), lymphogranuloma venereum. Také můžeme někdy vidět na vulvě mokravé pláty – *condylomata lata* – představující druhé stadium syfilis.

Zánět Bartholiniho žlázy (*Inflammatio glandulae vestibularis majoris seu Bartholini*)

- Zánět části nebo žlázy celé;
- začíná zánětem vývodu žlázy, zduřením a ucpáním vývodu, obsah stagnuje, infikuje se a vzniká empyém, při neléčení se zánět šíří i do okolí a vzniká absces;
- často vzniká retenční cysta – chronická forma, proces je většinou jednostranný, ztlustělý vývod žlázy je ucpán hustým hlenem.

Původci

E. coli, *Chlamydia trachomatis*, *Neisseria gonorrhoeae*, streptokoky, stafylokoky.

Klinický obraz

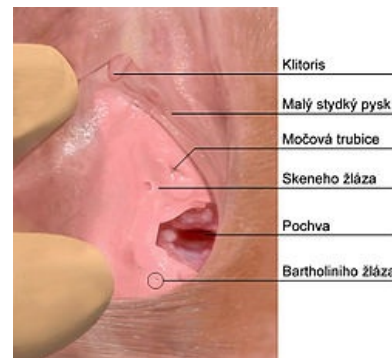
Bolest, otok oblasti, obtížná chůze, horečka, zarudlá kůže, zvýšené CRP a leukocyty.

Diagnostika

Nutná kultivace.

Terapie

Na začátku konzervativní – klid, obklady, ATB, analgetika, při rozvoji empyému a abscesu je nutný chirurgický zákrok – incize s drenáží, chemická exstirpace (incizí odsajeme obsah cysty, poté do dutiny abscesu vložíme 0,5cm tyčinky AgNO_3 (*lapis*), incizi uzavřeme stehem a do 48 h po odstranění stehu vytáhneme sraštělé pouzdro žlázy).



Anatomie vulvy

Mykotická vulvitis

- Bělavé povlaky na vulvě, drobné epitelové defekty, svědění.

Virová vulvitis

Condylomata accuminata

- Bradavičnaté výrůstky způsobeny neoplasmi papillomaviry;
- virus se množí v buňkách dlaždicového epitelu, proto nacházíme výrůstky i v pochvě a na děložním hrdle.




Virus herpes simplex

- Onemocnění se projevuje po 3–6 dnech inkubace drobnými puchýřky na stydkých pyscích a v pochvě;
- možná bakteriální superinfekce;
- po prasknutí puchýřku vytéká vysoce infekční tekutina.

Diagnostika

bakteriologické vyšetření, parazitologické vyšetření stolice, biochemické, hematologické vyšetření.

Terapie

je dána výsledky vyšetření – aplikace protizánětlivých léků, **antimykotika**, mast s **kortikoidy**, u těžších forem herpetických infekcí **aciklovir**  (podání léku musí být co nejdříve od výsevu). U papilomavirových infekcí se užívá 20% roztok podofylotoxinu  nebo kys. trichloroctová, nově imichimod  – působí lokální imunoreakci.

Odkazy

Související články

- Původci infekcí pohlavního ústrojí ženy
- Vulvovaginitidy
- Nenádorová onemocnění vaginy
- Bakteriální vaginóza

Použitá literatura

- ROB, Lukáš, Alois MARTAN a Karel CITTEBART, et al. *Gynekologie*. 2. vydání. Praha : Galén, 2008. 343 s. s. 130–132. ISBN 978-80-7262-501-7.