

# Vrozené vady zevního a středního ucha

Anomálie zevního a středního ucha souvisejí s poruchou vývoje **první žaberní štěrby** a **prvních dvou žaberních oblouků**. Tyto choroby se projevují tvarovými deformitami boltce a zvukovodu. Mohou se vyskytovat společně s dysostózami dolní čelisti, jařmové kosti a sluchových kůstek.

Vrozené vady boltců se týkají tvaru, velikosti a postavení.

## Otapostasis

Nejčastější vrozenou vadou je **otapostasis**, tzv. odstátý boltec. Jedná se o zděděnou, častou vadu boltce, jejíž podstatou je vyhlazení záhybu antihelixu. Vadu lze korigovat chirurgicky (nejvhodnější doba korekce je mezi 5. a 6. rokem). Principem je vytvoření nového antihelixu.

## Mikrocie

Další velice častou vadou je **mikrocie**, tj. zmenšení ušního boltce. Vadu lze klasifikovat do 3 stupňů, v případě 2. a 3. stupně je boltec nejen zmenšen, ale také tvarově deformován.

## Anocie

**Anocie** je úplné nevyvinutí boltce.

## Appendices preauriculares

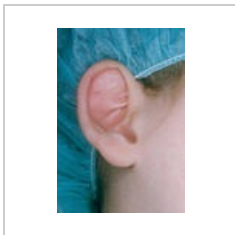
Appendices preauriculares jsou obvykle jednostranné **přívěsky boltce**. Většinou mají tvar hrbolků nebo stopkatých lalůčků lokalizovaných před tragem.

## Vrozené ušní píštěle

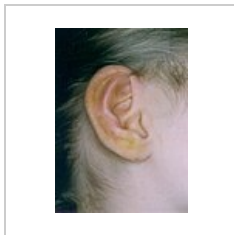
Jedná se o kanálky především v ascendentní části helixu, méně časté jsou píštěle zevní, na krku jsou to koloaurikulární píštěle. Jejich nebezpečí tkíví v možné sekundární infekci, proto je třeba je chirurgicky odstranit.

## Stenóza a atrézie zvukovodu

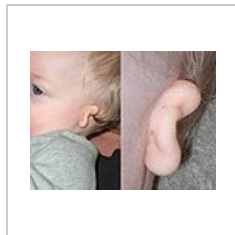
**Stenóza** je zúžení zvukovodu. **Atrézie** je úplný uzávěr zvukovodu – zvukovod je zcela neprůchodný. Atrézie může být jak kostěná, tak vazivová. Je příčinou převodní vady sluchu. Obě vady (stenóza i atrézie) mohou být spojeny s dalšími vadami (porucha boltce, postižení středouší, postižení nervus facialis). **Terapie je chirurgická**. Spočívá v kanalizaci zvukovodu, případně rekonstrukci středouší.



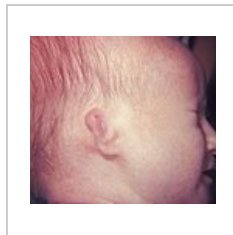
Otapostasis



Antihelix po rekonstrukci



Mikrocie



Atrézie

## Odkazy

### Zdroj

- BENEŠ, Jiří. *Studijní materiály* [online]. ©2007. [cit. 2009]. <[http://jirben2.chytrak.cz/materialy/orl\\_jb.doc](http://jirben2.chytrak.cz/materialy/orl_jb.doc)>.

### Použitá literatura

- KLOZAR, Jan, et al. *Speciální otorinolaryngologie*. 1. vydání. Praha : Galén, 2005. 224 s. ISBN 80-7262-346-X.

### Související články

- Vrozené vady boltce
- Vrozené vady vnitřního ucha



### Článek neobsahuje vše, co by měl.

Můžete se přidat k jeho autorům ([https://www.wikiskripta.eu/index.php?title=Vrozen%C3%A9\\_vady\\_zevn%C3%ADho\\_a\\_st%C5%99edn%C3%ADho\\_ucha&action=history](https://www.wikiskripta.eu/index.php?title=Vrozen%C3%A9_vady_zevn%C3%ADho_a_st%C5%99edn%C3%ADho_ucha&action=history)) a jej.

O vhodných změnách se lze poradit v diskusi.