

# Vrozené vady boltce

## Klasifikace deformit podle Rogera

- **mikrocie** (hypoplázie boltce)
- **převislý boltec** (lop ear)
- **kornoutovité ucho** (cup ear)
- **odstálý boltec (otapostasis)**

## Klasifikace podle Tanzera

- **Anocie** (úplné chybění boltce)
- **kompletní hypoplázie** (mikrocie) s / bez atrézie zevního zvukovodu
- **hypoplázie střední 1/3 ucha**
- **hypoplázie horní 1/3 ucha:** „constricted ear“ (převislý boltec + kornoutovité ucho), kryptocie, hypoplázie celé horní 1/3
- **odstálé boltce**

## Další deformity

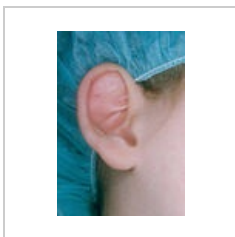
- **appendices praeauriculares** (rudimentární výrůstky v okolí boltce)
- **píštěle** neúplné (vedou na krátkou vzdálenost) / úplné (vedou až do úst nebo hltanu)

## Přidružená onemocnění

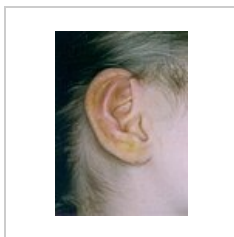
- **poruchy sluchu** na podkladě anomálií středního ucha, vývojových poruch vnitřního ucha, dědičné poruchy vývoje hlemýžďe
- **hemifaciální mikrostomie**
- **anomálie močových cest**

## Léčba

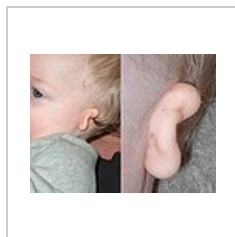
- operace měnící tvar chrupavčité části boltce → změna měkkých tk.
- nejčastěji operace odstálých boltců
- v případě nevývinu boltce rekonstruuje chrupavčitou část chrupavkou ze žebra + měkké tkáně tkáňovou expanzí a místními posuny



Otapostasis



Antihelix po rekonstrukci



Mikrocie

## Odkazy

### Související články

- Vrozené vady zevního a středního ucha
- Získané vady boltce

### Použitá literatura

- MĚŠTÁK, Jan, et al. *Úvod do plastické chirurgie*. 1. vydání. Praha : Univerzita Karlova v Praze - Nakladatelství Karolinum, 2005. 125 s. ISBN 80-246-1150-3.

