

Venae cordis

Žíly srdce lze rozdělit do tří kategorií podle jejich ústí, na **žíly ústící do sinus coronarius**, **venae ventriculi dextri anteriores** a **venae cordis minimae**. Srdeční žíly nemají ve svém průběhu chlopně.

Žíly vlévající se do sinus coronarius

Sinus coronarius je široký žilní splav představující hlavní sběrný kmen krevního odtoku. Je uložen na zadní straně srdce, přechází zleva doprava, kde ústí do pravé předsíně. Do *sinus coronarius* ústí *vena cordis magna*, *vena cordis media* a *vena cordis parva*.

Vena cordis magna

Odpovídá sběrem krve okřskům zásobení levé koronární tepny. Začíná při srdečním hrotu v *sulcus interventricularis anterior*, jde vzhůru k *sulcus coronarius*, kde zahýbá doleva, obtáčí levý bok srdce a přechází do *sinus coronarius*. Většina přítokových větví jde spolu s arteriemi. Velkou přítokovou větví *venae cordis magnae* je *vena posterior ventriculi sinistri*, která sbírá krev ze zadní stěny levé komory.

Vena cordis media

Probíhá v *sulcus interventricularis posterior* od oblasti hrotu srdečního k *sulcus coronarius* a ústí do *sinus coronarius* těsně před vstupem do pravé předsíně. Přívodné větve odpovídají okřskům, které zásobují větve z *ramus interventricularis posterior* pravé koronární tepny.

Vena cordis parva

Začíná podél *margo acutus* pravé komory jako *vena marginalis ventriculi dextri*. Ta běží k *sulcus coronarius* a v něm se stáčí na zadní stranu srdce a zprava ústí do *sinus coronarius*. Před ústím sbírá krev z pravé a zadní strany pravé komory.

Venae ventriculi dextri anteriores

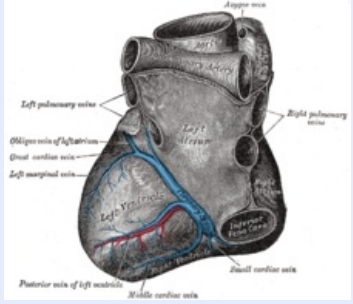
Jsou to 2 až 4 typické žíly na přední stěně pravé komory. Jdou směrem od hrotu k *sulcus coronarius* a ústí zpravidla samostatně do pravé předsíně. Mohou ústit i do *vena cordis parva*.

Venae cordis minimae (Thebesii)

Jsou to drobné žilky ústící samovolně do všech dutin srdečních. Více je jich v obou předsíních, nacházejí se i v komorách (v nich nejvíce na hrotové části septa). Skrze *vv. cordis minimae* a *vv. cordis anteriores* se vrací až 40 % objemu krve koronárního oběhu.

venae cordis

žíly srdce

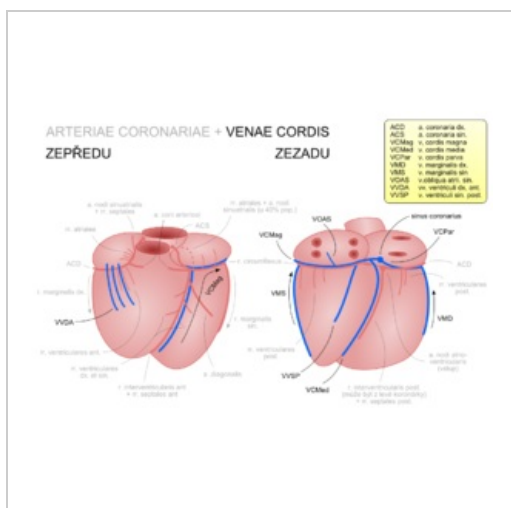


Přítoky sinus coronarius

TA A (<https://ifaa.unifr.ch/Public/EntryPage/TA98%20Tree/Entity%20TA98%20EN/%20Entity%20TA98%20EN.htm>)

Vzniká z srdeční hrot v sulcus interventricularis (v. cordis magna, v. cordis media, vv. ventriculi dextri anteriores), podél margo acutus pravé komory (v. cordis parva)

Vlívá se do sinus coronarius (v. cordis magna, media a parva), pravá předsíň (vv. ventriculi dextri anteriores), dutiny srdeční (vv. cordis minimae)



Venae cordis (zjednodušené schéma)

Odkazy

Související články

- Srdce
- Arteriae coronariae
- Cévy

Použitá literatura

- ČIHÁK, Radomír. *Anatomie 3*. 2. vydání. Praha : Grada Publishing, 2004. 692 s. ISBN 978-80-247-1132-4.