

Uveitidy

Uveitida je zánětlivé postižení živnatky (uvea, tunica vasculosa). Uvea je vysoce vaskularizovaná vrstva oka, která se nachází mezi *tunica fibrosa* a *tunica nervosa*. Uvea má tři části: *choroidea* (cévnatka), *corpus ciliare* (řasnaté těleso) a *iris* (duhovka).

Dle původu rozlišujeme:

- exogenní uveitidy – patogen přichází z vnějšku – při poranění
- endogenní – původ zánětu je vnitřní či systémový

Etiologie

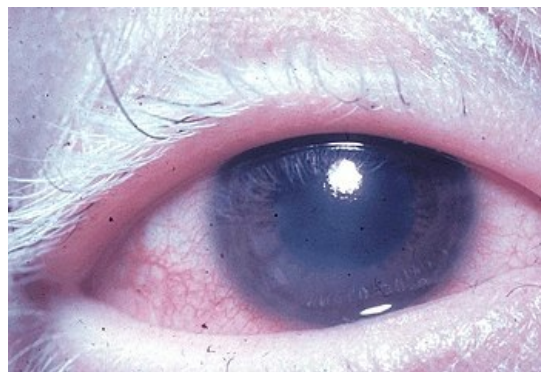
- viry (herpes simplex virus, varicella-zoster virus),
- mykózy (kandidóza), paraziti (toxoplasmóza, toxokaróza),
- autoimunitní nemoci (revmatoidní artritida, ankylozující spondylartritida, sarkoidóza,...),
- systémové infekce (borelióza, syfilis, tuberkulóza,...),
- idiopatické uveitidy (např. juvenilní idiopatická artritida),
- reaktivní artritida.

Přední uveitidy

Postihují **duhovku** (*iritis*), corpus ciliare (*cyklitis*), nejčastěji obojí (*iridocyklitis*).

Příznaky

- **subjektivní příznaky:**
 - hlavní příznak je tupá **bolest** oka – častá propagace do okolí
 - pokud je zaníceno řasnaté těleso, tak bolest stoupá při pohledu do blízka a při akomodaci
 - světloplachost, slzení, blefarospasmus, pokles vidění (zkalení komorové tekutiny exsudátem)
 - u chronického průběhu bolesti chybí, zhoršuje se vidění
- **objektivní příznaky:**
 - ciliární někdy smíšená injekce, mioza
 - ciliární injekce je známkou akutního zánětu, u chronického není
 - další zjistíme binokulárním mikroskopem
 - setřelá kresba duhovky, změna barvy duhovky (do zelena), zánětlivý výpotek v komorové vodě
 1. **serózní** výpotek – jako tzv. *tyndalizace* – buněčná příměs
 2. **hnisavý** výpotek – leukocyty klesají na dno přední komory, zde tvoří různě vysokou hladinku – **hypopyon**
 3. **fibrinózní** exsudace – rychle vznikají srůsty zornicového okraje duhovky k přední ploše čočky (tzv. *zadní synechie*)
 - zpočátku jde rozvolnit mydriatiky
 - nedojde-li k uvolnění, dojde ke srůstu – tzv. *seclusio pupillae* – uzavření komunikace mezi zadní a přední komorou oční → v zadní komoře se hromadí tekutina → „bábovkovité“ vyklenutí duhovky dopředu (tzv. *iris bombata*) → vzestup nitroočního tlaku
 - vyklenutím směrem k rohovce může při pokračující fibrinové sekreci přirůst duhovka ještě k rohovce – tzv. *přední synechie*
 - fibrinózní exsudace – např. u ankylozující spondylitidy



Uveitida způsobená Vogt-Koyanagi-Harada syndromem

Komplikace

- **sekundární glaukom**
- u chronických – často vznik zákalu čočky – **katarakta**
- při chronickém průběhu – může poklesávat produkce moku → hypotonie bulbu – oko je měkké – **dystrofické změny** (např. pásová dystrofie rohovky)
- **heterochromie** – rozdíl v barvě duhovek po chronické uveitidě daný dekolorací duhovky (i jako vývojová anomálie)

Terapie

- **mydriatika**
 - základní lék lokální terapie
 - rozšířením zornice zabráňují vzniku zadních synechií, vzniklé srůsty uvolňují
 - navíc imobilizují corpus ciliare, čímž snižují bolestivost

- nejčastěji **parasymptolytika** – 1% *atropin* 1x denně nebo 0,25% *skopolamin* 1-2x denně
- k tomu se mohou dát **sympatikomimetika** (*phenylefrin*) – kontrakce dilatatoru
- **kortikosteroidy**
 - druhý základní lék
 - 4-5x denně formou kapek – hlavně *dexametazon*, *prednison*
- **nesteroidní antiflogistika**
- **antivirotika**

Intermediální uveitidy

Postihují **řasnaté těleso, periferní část chorioidey, sítnice a sklivce**.

- většinou postihují mladé v pubertě
- etiologie neobjasněna, patrně autoimunitní vaskulitida
- v 80 % je oboustranné
- nejsou bolesti, nemocný má zhoršené vidění a plovoucí zákaly v zorném poli
- oko klidné, bez překrvení
- ve sklivci různé zákaly, které v periférii různě kryjí sítnici
- často se později přidá edém papily – může vést k trvalému poklesu vidění

Komplikace

- obdobné jako u chronické přední
- nejčastěji vzniká **komplikovaná katarakta, sekundární glaukom** či **pásová keratopatie**
- cystoidní makulární edém – chronický edém makuly, zhoršuje vidění

Terapie

- u těžkých forem – **kortikoidy** periokulárně nebo celkově
- lokální terapie je bez efektu

Zadní uveitidy

Postižení **chorioidey** (*choroiditida*), často s tím i **sítnice** (*chorioretinitida*).

- cévnatka ani sítnice nemají senzitivní inervaci → nejsou provázeny bolestí
- významný subj. příznak – zhoršení vidění
- různé „plovoucí“ zákaly či tečky před okem, výpadky zorného pole (skotomy)
- oko je klidné, bez injekce, přední komora je čirá
- sklivce bývá zakalen
- zánět v oftalmoskopu – neostře ohraničená ložiska, běložlutá, případně okolní hemoragie
- proběhlý zánět – ostře ohraničené bělavé, ploché jizvy s atrofickou cévnatkou

Komplikace

- postižení makuly – edém
- zánět zřetivého nervu

Terapie

- malé léze v periférii nevyžadují léčbu, většinou se spontánně zhojí
- léze kolem makuly léčbu vyžadují
- známe-li etiologii – kauzálně (aciklovir, amfotericin B, ATB...)
 - borelióza – *penicilin*, *tetracyklin*
 - syfilis – *penicilin*
 - paraziti (toxoplasma) – *pyrimetamin* + *sulfonamid* + *klindamycin*
- většinou se to řeší na infekčním oddělení

Panuveitidy

- spíše exogenní uveitidy
- nejčastěji endoftalmitida, vzácněji sympatická oftalmie
- nebo u systémových zánětů (sarkoidóza, borrelióza, syfilis, toxoplasmóza)

1. Endoftalmitida

- akutní hnisavé onemocnění, nejčastěji exogenně buď při perforujícím poranění nebo při operaci
- rychlý pokles vidění, tupá bolest oka
- edém víček, injekce, hypopyon, absces sklivce, nekrotizující chorioretinitida
- **terapie okamžitě** – kapky do očí a aplikace subkonjunktiválně

2. Sympatická oftalmie

- oboustranná chronická granulomatózní panuveitida
- vznik za několik týdnů či let po perforujícím poranění

Odkazy

Zdroj

- BENEŠ, Jiří. *Studijní materiály* [online]. ©2012. [cit. 11.1.2012]. <<http://jirben2.chytrak.cz/>>.