

# Tumory jater a podjaterní krajiny

Tumory jater a podjaterní krajiny spojuje především blízkost jejich lokalizace, z ní vyplývající symptomatologie a často nepříznivá prognóza. Mezi tumory podjaterní krajiny patří **nádory žlučových cest, žlučníku a hlavy pankreatu**.

## Tumory jater

Nádory jater rozumíme nádory

- primární (benigní a maligní) a
- sekundární (metastázy – především z GIT).

## Benigní nádory

### Patologická klasifikace

Podle tkáně, ze které nádory jater vychází, je dělíme na epitelové, mezenchymální, smíšené.

#### Epitelové nádory

- **hepatocelulární** – nodulární transformace, fokální nodulární hyperplázie, hepatocelulární adenom,
- **cholangiocelulární** – adenom žlučníku, biliární cystadenom.

#### Mezenchymové nádory

Do této skupiny patří nádory vycházející z intersticia a perivaskulárních tkání:

- lipom,
- myelolipom,
- angioliom,
- leiomyom.

#### Smíšené nádory

- mezenchymový hamartom,
- benigní teratom.

## Fokální nodulární hyperplazie

Je těžko odlišitelná od malignity (makroskopicky i mikroskopicky). Tvoří ji nahromadění hepatocytů, Kupfferových buněk a drobných žlučových s překrvenými vazivovými septy. Vyskytuje se 2-8x častěji u žen, mezi 20.-50. rokem. Výrazně stoupá pravděpodobnost vzniku v pubertě a těhotenství. Dává se proto do souvislosti s hormonálními vlivy a s užíváním hormonální antikoncepce.

### Klinický obraz

- neprojevuje se, obvykle objeven náhodně,
- 80 % totiž nepřesáhne velikost 5 cm,
- větší se mohou projevit jako jiné tumory.

### Diagnostika

- k diagnostice se používá ultrazvuk, CT a scintigrafie. K potvrzení pak biopsie.

### Terapie

- u malých nádorů je léčba konzervativní (sleduje se), při nejasné diagnóze je indikována resekce části jater.

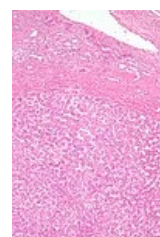
## Adenom jater

Adenom jater neboli hepatocelulární adenom se také dává do souvislosti s užíváním perorálních kontraceptiv, postihuje především ženy ve věku 30–40 let. Ve 30 % se perforuje a dochází k hemoragii. Může se maligně zvrhnout, je to prekanceróza (možnost malignizace 10 %)!

### Léčba

- odstranění je indikováno, protože při spontánní perforaci s krvácením je letalita až 20 %.

## Hemangiom



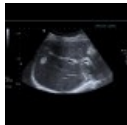Jaterní adenom.

Díky USG ho dnes diagnostikujeme mnohem častěji, hlavně u lidí ve věku 30–60 let, častěji u žen. Velikost se pohybuje mezi 4–30 cm. Ruptury jsou zřídka. Obvykle před odhalením nečinil nositeli žádné problémy. Nikdy se neprovádí biopsie, hrozí masivní krvácení.

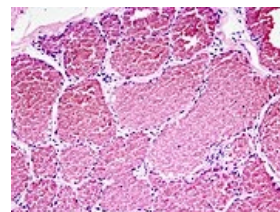
## Léčba

- hemangiom patří mezi tumory, které zpravidla pouze sledujeme,
- pokud by vedl ke komplikacím, léčíme:
  - resekci u tumorů nad 4 cm,
  - u menších embolizací přírodních a odvodných cév (intervenční radiologie).

 Podrobnější informace naleznete na stránce [Hemangiom](#).



Ultrazvuk: hemangiom jater (<http://atlas.mudr.org/Case-images-Liver-hemangioma-950>)



Mikroskopický obraz kavernózního hemangiomu.

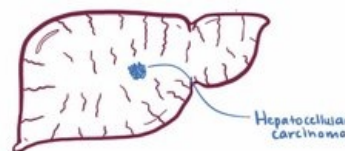
## Maligní nádory

Dělíme je na **primární a sekundární**. Patří sem hepatocelulární karcinom, fibrolamelární karcinom, cholangiokarcinom, hepatoblastom, mezenchymové malignity (angiosarkom, fibrosarkom) a ostatní (karcinoid, ...).

### Hepatocelulární karcinom

*Hepatocelulární karcinom (HCC)* je nejčastější primární maligní nádor jater. <sup>[1]</sup> Celosvětově je hepatocelulární karcinom pátým nejčastějším nádorem u mužů a osmým u žen. <sup>[2]</sup> K rozvoji tohoto karcinomu dochází nejčastěji u pacientů s chronickým jaterním onemocněním, obvykle v terénu cirhózy různé etiologie (abúzus alkoholu, chronická hepatitida B a hepatitida C). Celosvětově je hepatocelulární karcinom třetí nejčastější onkologickou příčinou úmrtí. <sup>[3]</sup> V naší populaci patří mezi méně časté nádory s incidencí **5-7/100 000 obyvatel**. <sup>[2]</sup> Jedinou potenciálně kurativní terapií je chirurgická léčba (resekce nebo transplantace).

### MALIGNANT HEPATIC TUMORS



Video v angličtině, definice, patogeneze, příznaky, komplikace, léčba.

 Podrobnější informace naleznete na stránce [Hepatocelulární karcinom](#).

### Fibrolamelární Hepatocelulární karcinom

Je to samostatný podtyp hepatocelulárního karcinomu jater. Vyskytuje se u mladších jedinců **bez postižení jater** (zdravá játra!). Jeho biologické chování se považuje za lepší než u "standartního" hepatocelulárního karcinomu, ale **CAVE!** reaguje hůř na chemoterapii. Prognosticky 5 leté přežití (30-40%). Je důležité si uvědomit že jde většinou o mladé jedince, tudíž prognóza není příliš dobrá!

### Cholangiogenní karcinom

Postihuje intrahepatální žlučové cesty. Projevuje se zřídka jako zánět žlučových cest. Častěji se vyskytuje u primární sklerozující cholangitidy. Hlavním projevem je ikterus. Prognóza je často špatná, nádor bývá odhalen až když je neresekabilní.

### Jaterní metastázy

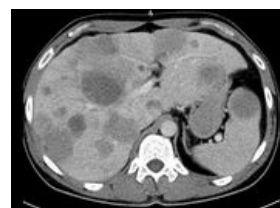
Metastázy způsobují až 90 % jaterních malignit. Ve 20 % jsou to metastázy z karcinomu žaludku, 25 % z colon, v 50 % metastázy z karcinomu pankreatu. U solitárních a nečetných (do počtu 3) je indikace anatomické a neanatomické resekce (hlavně u kolorektálního karcinomu).

## Terapie nádorů jater

### Konzervativní

Provádí se hlavně u metastáz z kolorektálního karcinomu a karcinomu prsu, pokud není významná cirhóza:

- cholecystektomie (profylaxe toxické cholecystitidy), sondáž a. gastroduodenalis a zavedení katetru,
- vysazení antikoncepce nebo estrogenových preparátů u adenomu, pokud adenom neustoupí → operace,



CT metastázy jater a sleziny

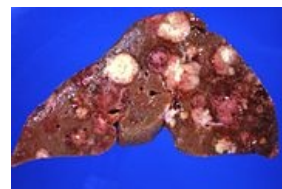
- mnohočetné jaterní metastázy se léčí lokální intraarteriální CHT (přes *a. hepatica*) subkutánně implantovaným port-systémem na 14 dní, léčba má jen minimální systémový efekt.

## Chirurgická

Operační řešení je indikováno u benigních tumorů (adenomy, krvácející tumory nebo velké hemangiomy) a některých maligních. Tumor musí být ohraničen na jeden lalok (T1–T3).

Operace je jediná možnost léčby, jen 20% pacientů je kurativně operabilních (pozdní nástup příznaků). Používáme tyto přístupy:

- příčná nebo střední laparotomie, nebo řez podél oblouku,
- hemihepatektomie – orientuje se v linii vena cava – žlučník (Rex-Catlieho linie),
- rozšířená hemihepatektomie vpravo – podle ligamentum falciforme hepatis,
- resekce jaterního laloku vlevo – levý lalok až po lig. falciforme,
- periferní resekce.



Jaterní metastázy karcinomu pankreatu.

## Jaterní metastázy

Periferní resekce bez orientace dle anatomických struktur. Metastazektomie je nejčastěji indikována pro metastázy **kolorektálního karcinomu**. Tradičně uváděné kontraindikace ( $n > 3$ , resekční okraj pod 1cm, Met v obou lalocích) už dnes neplatí, pouze zhoršují celkovou prognózu. Naším cílem je vždy, pokud je to možné, dosáhnout tzv. **R0 resekce** (bez makro i mikroskopického rezidua). U metastáz v jaterní tkáni musíme zvažovat **celkovou funkční rezervu** jater. Pokud bychom provedli rozsáhlou kurativní R0 resekci Met ale přitom by byla odstraněna velká část funkční jaterní tkáně, pacient by záhy dekompenzoval na jaterní selhání.

**Ultima ratio** indikuje transplantaci jater u hepatocelulárního karcinomu, pokud ještě nevytvořil metastázy.

## Tumory podjaterní krajiny

### Karcinom žlučníku

Jedná se o relativně vzácné maligní onemocnění, postihující více ženskou populaci, s mediánem výskytu okolo 73 let.

### Etiologie

Vyšší riziko při cholelitiáze nebo při **kalcifikovaném žlučníku**, jednoznačný RF – ulcerózní kolitida (9–21x vyšší riziko výskytu). Další – primární sklerózující cholangitida, kongenitální anomálie vývodných cest a parazitární infekce.

### Klinický obraz

**Časná** stádia jsou **asymptomatická**. **pokročilá** stádia mají příznaky jako jiná (benigní) onemocnění žlučníku – bolest v pravém podžebří, nauzea, intoleranci tučné stravy, nechutenství, úbytek hmotnosti a ikterus.

### Fyzikální nález

Nejčastější známkou karcinomu je **ikterus**. Hmatáme rezistenci v pravém podžebří, hepatomegalie, může být i ascites. Nespecifické symptomy – bolest v podžebří, úbytek na váze, pruritus, horečky.

### Diagnostika

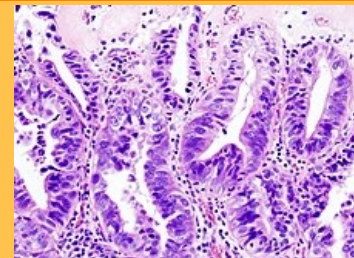
Většina je diagnostikována v pokročilém stádiu, hlavní metody detekce jsou CT a US. ERCP je dobrá na lokalizaci biliární obstrukce. cholangiokarcinom může být diagnostikován dříve než karcinom žlučníku, díky obstrukci a ikteru.

mnoho cholangiokarcinomů je považováno za metastatický adenokarcinom s neznámou prim. lokalizací.

### Histopatologie

Dominují z 85 % **adenokarcinomy** a 15 % jsou to **dlaždicobuněčné nebo smíšené karcinomy**. Vzácně – **adenoskvamózní ca**, **leiomyosarkom** nebo **mukoepidermoidní ca**.

### Karcinom žlučníku



Adenokarcinom žlučníku, detail nádorových buněk

<b>Lokalizace</b>	žlučník
<b>Incidence v ČR</b>	1,68 na 100 000 obyvatel
<b>Prognóza</b>	u časných stádií je po cholecystektomii pětileté přežití 80%, medián přežití po paliativním výkonu je 6 měsíců
<b>Histologický typ</b>	nejčastěji adenokarcinomy, dlaždicobuněčné nebo smíšené karcinomy
<b>Terapeutické modality</b>	cholecystektomie, paliativně: bypass, stent, brachyradioterapie a chemoterapie

## Léčba

u 1-2 % cholecystektomií nalezneme karcinom (bez předchozí diagnózy).

### Chirurgická léčba

Chirurgická léčba je základní léčebná metoda časných stádií, z proximálně uložených tumorů je resekabilních asi 15-20 %, z distálně uložených až 70 %. Resekabilita se hodnotí dle CT nebo MRI. U neresekabilních je důležité paliativně obejít obstrukci (**bypass, stent**). Pooperačně jsou časté lokální recidivy – u karcinomu žlučníku až 85 %, u cest 25-40 %.

### Radioterapie

Radioterapie může mít paliativní efekt, u karcinomu cest se někdy užívá **brachyradioterapie**.

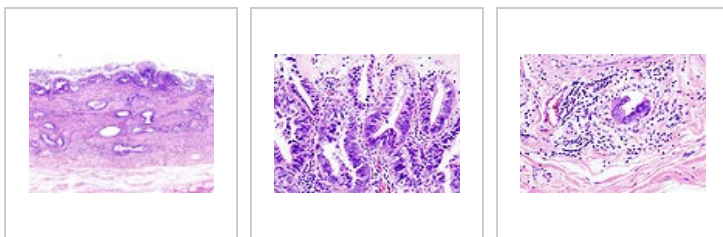
Není doklad o účinnosti adjuvanční radioterapie nebo radiochemoterapie.

### Chemoterapie

Chemoterapie se též využívá paliativně, hlavně **5-FU**.

### Prognóza

- U časných stádií je po cholecystektomii pětileté přežití 80%,
- při prorůstání je po chirurgii 5leté přežití 30%, při postižení uzlin 15%,
- medián přežití po paliativním výkonu je 6 měsíců.



Adenokarcinom žlučníku, barveno HE

Adenokarcinom žlučníku, detail nádorových buněk

Adenokarcinom žlučníku, metastáza lymfatickou cestou

## Nádory žlučvodů

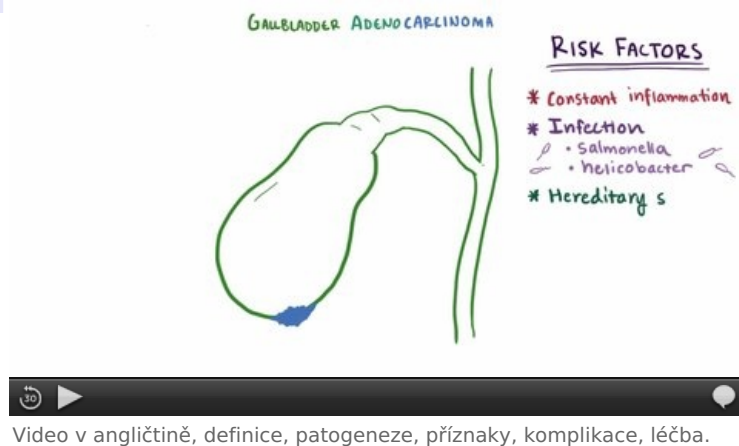
### Benigní nádory

- Vzácné,
- papilomy, polypy – podstatou jsou fibromy, lipomy, granulomy; ...,
- mohou se projevit obstrukcí a je nutné je odstranit.

### Maligní nádory

- Nejčastěji se jedná o medulární karcinom.
- Infiltrují žlučovod nebo jsou v papile (je těžké rozhodnout, zda jdou ze žlučovodu, duodena nebo pankreatického vývodu).
- V horních částech je to bohužel horší – tam jsou často diagnostikovány pozdně (Klatskinův nádor).
- **Klinický obraz** – intermitentní nebolestivá obstrukční žloutenka s nechutenstvím, úbytkem hmotnosti.
- **Terapie:**
  - nádor papily – hemiduodenopankreatektomie;
  - nádory kmene:
    - resekce a anastomóza žlučovodu do GIT;
    - častěji ale paliativní – choledochoduodenoanastomózy.

## Karcinom hlavy pankreatu



Video v angličtině, definice, patogeneze, příznaky, komplikace, léčba.

Karcinom hlavy pankreatu je adenokarcinom vycházející z epitelu vývodů exokrinní části slinivky. Pro svou lokalizaci se typicky projevuje obstrukčním ikterem (komprese žlučových cest), insuficiencí pankreatu (obstrukcí vývodu pankreatu), dyspepsií, bolestmi epigastria (někdy vystřelující do zad). Prognóza onemocnění není dobrá. Jediná kurativní terapie je resekce. Ta ale často není možná, protože nádor je odhalen pozdě, provádějí se paliativní výkony. Chemoterapie ani radioterapie nejsou účinné.

 Podrobnější informace naleznete na stránce [Karcinom pankreatu](#).

## Odkazy

### Související články

- Diagnostické zobrazovací metody při vyšetření pankreatu, jater a sleziny
- Diagnostické zobrazovací metody při vyšetření žlučníku a žlučových cest

### Zdroj

- BENEŠ, Jiří. *Studijní materiály* [online]. [cit. 5.5.2010]. <<http://jirben.wz.cz>>.

### Použitá literatura

- ČEŠKA, Richard, et al. *Interna*. 1. vydání. Praha : Triton, 2010. 855 s. ISBN 978-80-7387-423-0.

### Doporučená literatura

- ZAVORAL, Miroslav, et al. *Karcinom pankreatu*. 1. vydání. Praha : Galén, 2005. 287 s. ISBN 80-7262-348-6.
  - EVANS, Douglas Brian, et al. *Pancreatic cancer*. 1. vydání. New York : Springer, 2002. 423 s. M. D. Anderson solid tumor oncology series; ISBN 0-387-95185-7.
  - FURUKAWA, Toru, et al. Molecular targeting therapy for pancreatic cancer: current knowledge and perspectives from bench to bedside. *Journal of Gastroenterology* [online]. 2008, vol. 43, s. 905-911, dostupné také z <<https://link.springer.com/article/10.1007%2Fs00535-008-2226-1>>. DOI: 10.1007/s00535-008-2226-1 (<http://dx.doi.org/10.1007%2Fs00535-008-2226-1>).
  - CARTWRIGHT, Thomas. Cancer of the Pancreas: Are We Making Progress? A Review of Studies in the US Oncology Research Network. *Cancer Control* [online]. 2008, vol. 15, s. 308-311, dostupné také z <<http://www.moffitt.org/CCJRoot/v15n4/pdf/308.pdf>>. ISSN 1073-2748.
1. POVÝŠIL, Ctibor, Ivo ŠTEINER a Pavel DUŠEK, et al. *Speciální patologie : interakce škodlivých látek s živými organismy, jejich mechanismy, projevy a důsledky*. 2. vydání. Praha : Galén, 2007. 430 s. s. 209-210. ISBN 978-807262-494-2.
  2. BRŮHA, Radan. *Hepatocelulární karcinom* [online]. ©2012. Poslední revize 2012-10-05, [cit. 2015-11-03]. <<https://web.archive.org/web/20160331222721/http://zdravi.e15.cz/clanek/postgradualni-medicina/hepatocelularni-karcinom-466724>>.
  3. CICALESE, Luca. *Hepatocellular carcinoma* [online]. ©2015. Poslední revize 2015-08, [cit. 2015-11-03]. <<https://emedicine.medscape.com/article/197319-overview>>.