

# Trigonum suboccipitale

Jedná se o topografický útvar známý také jménem **trigonum arteriae vertebralis**.

## Ohraničení

**Mediální** hranici tvoří sval *musculus rectus capitis posterior major*,

**laterálně** je vymezeno pomocí *musculus obliquus capitis superior*,

**kaudálně** *musculus obliquus capitis inferior*.

**Dno** představuje ***membrana atlantooccipitalis posterior***, ***arcus posterior atlantis***.

## Obsah

Trigonum obsahuje *a. vertebralis* před jejím průchodem skrz *membrana atlantooccipitalis*, pod artérií vystupuje ***n. suboccipitalis***, pod kaudálním okrajem *m. obliquus capitis inferior* vychází ***n. occipitalis major***. *N. occipitalis major* směřuje vzhůru a mediálně, proráží okraj *m. semispinalis capitis* a začátek *m. trapezius*, pokračuje do okcipitální krajiny.

## Odkazy

### Související články

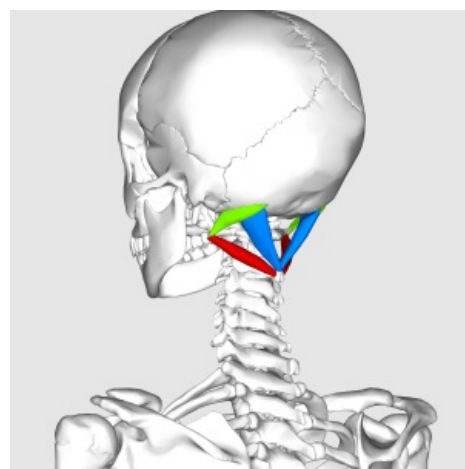
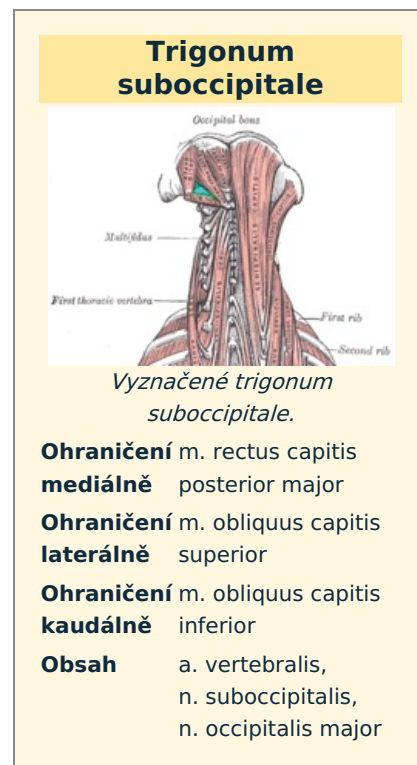
- Zádové svaly
- Subokcipitální punkce (pediatrie)

### Externí odkazy

- Topografická anatomie zad a pánve, výukový materiál 3. LF UK ([http://anatomie.lf3.cuni.cz/topografie\\_prezentace/topografie\\_zada\\_panev\\_tisk.pdf](http://anatomie.lf3.cuni.cz/topografie_prezentace/topografie_zada_panev_tisk.pdf))

## Použitá literatura

- GRIM, Miloš a Rastislav DRUGA. *Základy anatomie : 5. Anatomie krajin těla*. 1. vydání. Praha : Galén, 2008. 119 s. ISBN 978-80-7262-179-8.



Trigonum suboccipitale