

Traumatické míšní syndromy

Pro prognózu je rozhodující, zda-li byla mícha primárně poraněna **kompletně** (transverzální léze) nebo jen **částečně**.

Syndrom transverzální léze míšní

- ztráta veškeré volní hybnosti (včetně sfinkterů) a všech kvalit cití distálně od léze;
- je taky provázena vegetativními příznaky – pokles TK (porucha sympatiku → relativní hypovolémie, tzv. traumatická sympatektomie), bradykardie, u mužů priapismus;
- nevede ale k šoku, při vzniku šoku je třeba zkoumat zdroj krvácení;
- **míšní šok** – stav 2–3 týdny po poranění, distálně od léze je svalová atonie, areflexie (pseudochabá plegie);
 - až po jejím odeznění vzniká obraz centrální parézy (spasticita a hyperreflexie);
- **poranění krční míchy** – obrna i mm. intercostales, dýchání je abdominální, ohrožuje život respirační insuficiencí;
 - obrna nad C3 vede okamžitě k zástavě dechu (nn. phrenici) – pokud je pacient resuscitován, je závislý doživotně na UPV nebo na trvalé stimulaci freniku;
- po 24 h trvání léze, kdy se neobjeví známky zlepšení, jde vysoce pravděpodobně o definitivní stav;
- výšku léze určujeme dle posledního segmentu, který má ještě normální funkci.

Postižení krční intumescence

Klinickým obrazem je: kvadraparéza, plegie dolních končetin a paréza horních končetin. Dále jsou sem řazeny léze motoneuronů předních rohů míšních – známky periferního postižení (hyporeflexie až atrofie). Mezi další příznaky patří ztráta všech kvalit cití (anestezie distálně od léze), autonomní dyfunkce a postižení krčního sympatiku – Hornerův syndrom.

Postižení hrudní míchy

Přítomna je paraplegie dolních končetin, přičemž horní končetiny jsou nepostiženy. Postiženy jsou vzpřimovače trupu, mezižeberní a břišní svaly.

Postižení bederní intumescence

Přítomna je paraparéza dolních končetin. Kombinovaná porucha centrální i periferní.

Postižení v úrovni L5 - S2 (epikonus)

Je zachovaná flexe a addukce v kyčelním kloubu a extenze kloubu kolenního. Dominuje akrální postižení. Chůze je možná bez hole nebo ortézy. Je kolébavá s tendencí k rekurvaci kolen.

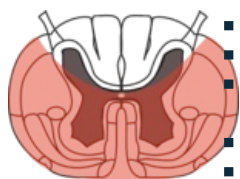Postižení míšního konu S3 - S5

Přítomna je sedlovitá porucha cití. Není přítomen anální ani bulbokavernózní reflex. Dochází k poruše sfinkterů (inkontinence moči a stolice). Pacienti mohou pociťovat symetrickou bolest perianogenitální oblasti nebo bolest zcela chybí.

Neúplný syndrom míšní léze

- distálně od léze může být zachován ostrůvek cití nebo hybnosti.

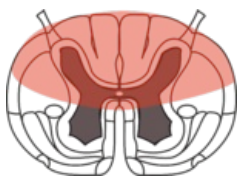
Syndrom přední míšní arterie - syndrom a. spinalis anterior



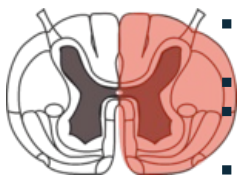
- nejčastěji vzniká při skoku do vody s nárazem hlavy do dna ^[1];
- vzniká uzávěrem tepny nebo kompresí kostním fragmentem či ploténkou;
- vypadává funkce toho, co jde v přední části míchy – plégie (kvadru- nebo para-), cití (termické, taktilní, ...);
- z cití je zachováno vedení zadními provazci – propiocepce a diskriminační cití;
- nejčastější indikací k dekompresní operaci (kompresi je třeba potvrdit zobrazovacími metodami);
- z inkompletních syndromů má nejhorší prognózu.

Syndrom zadní míšní arterie

- při přímém nárazu na páteř (nejčastěji při bojových sportech) ^[1];
- málo častá, v popředí jsou bolesti a parestázie HK a trupu;
- pacient má nekoordinovaný pohyb (tabická chůze jako u syfilitika), částečně snížené vnímání bolesti^[1].



Brownův-Séquardův syndrom - syndrom míšní hemisekce



- příčné poškození poloviny míchy, vzácné, často nekompletní;
- bývá po penetrujících poraněních;
- vzniká i netraumaticky při extramedulárních tumorech, RS, krvácení, ischemii, zánětu, či iatrogeně;
- má relativně dobrou prognózu;
- po odeznění míšního šoku se projevuje v závislosti na lokalizaci, typicky dle průchodu míšních drah.

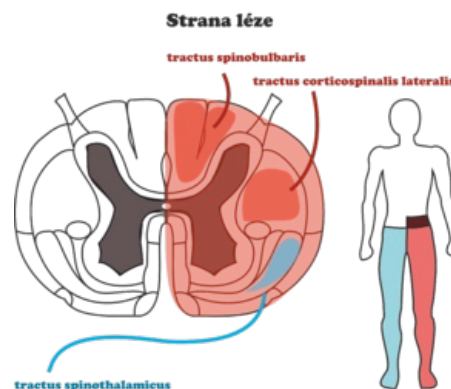


Schéma Brownova-Sequardova syndromu

▪ IPSILATERÁLNĚ

- ve výši léze

- radikulární zóna **anestezie ve všech kvalitách čítí s chabou obrnou;**

- pod úrovní léze

- **spastická obrna** (poškození tractus corticospinalis);
- **ztráta hlubokého** (proprioceptivního) a **epikritického čítí** (poškození dráhy zadních provazců);
- **ztráta povrchového** (taktilního) **čítí** (poškození tractus spinothalamicus anterior - nekříží se v míše);

- těsně nad úrovní léze

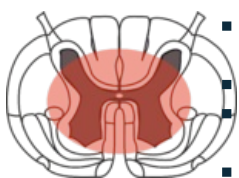- radikulární zóna **parestézie, dysestezie, bolesti.**

▪ KONTRALATERÁLNĚ

- **kaudálně pod úrovní léze** (o 2 až 3 segmenty níž pro šikmý výstup vláken drah);

- **porucha termického čítí a analgémie** (poškození tractus spinothalamicus lateralis - kříží se v míše);

Syndrom míšní šedi - „Central cord syndrom“



- bývá po hyperextenzivním poranění krční páteře při stenóze kanálu (vrozené či získané - osteofyty), dano kontuzí míchy nebo hematomyélií;
- mícha je poškozená, páteř poškozena pouze degenerací nikoliv traumatem! ^[1];
- podobný příznakům syringomyelie, motorické výpadky - převážně na HK, variabilní výpadky čítí;
- prognóza je relativně dobrá, lépe se upravuje hybnost DK, jemná motorika pokulhává;
- pokud nejsou současně nestabilní zlomeniny páteře, léčí se konzervativně.

Míšní komoce

- analogie komoce mozku, vzácněji se vyskytující reverzibilní poranění;
- dojde k výpadku funkcí, obnovují se během hodin.

Kořenové syndromy

- může dojít též ke kompresi míšních kořenů;
- segmentální výpadek čítí a motoriky různého stupně.

Traumatický syndrom kaudy

- poranění či komprese kaudy při úrazech;
- poranění je distálně od L2.

Úplný syndrom kaudy

- poranění pod úrovní konce míchy - nejčastěji L1, L2 ^[2];
- sphinkterová porucha (S2-S4) s příslušnou poruchou čítí v perianogenitální oblasti (sedlovitá hypestezie) ^[1];
- jedná se o urgentní stav, operace by měla následovat do 24 hodin - nad kaudou by nemělo "zapadnout slunce";

- je to léze periferního nervu, pokud tedy není přerušen, je možná regenerace.

Terapie



- principy první pomoci – když je to úraz, kde můžeme poškození páteře předpokládat, musíme s postiženým vždy jednat, jako by měl nestabilní zlomeninu;
 - nutno ho předpokládat – u zjevně těžkých úrazů, polytraumat, poraněních hlavy, při nálezů abdominálního dýchání, pokud postižený udává ztuhlost krku, parestézie, anestézie, ...
- přednemocniční péče – imobilizujeme krční páteř límcem, zabráníme velkým pohybům páteře během přesunu, intubaci bez pohybů krku, pokles TK stabilizujeme dopaminem (ne infuzí), podáváme kyslík, provedeme orientačně vyšetření citlivosti a motoriky;
- nemocniční péče – zajistit sled vyšetření tak, aby nebylo nutné zraněného zbytečně překládat z lůžka na lůžko, udržovat TK nad 90 dopaminem, zavedeme močový katetr, provedeme detailní vyšetření motoriky, podáváme metylprednizon, zobrazovací vyšetření.

Odkazy

Související články

- Míšní traumata/PGS/diagnostika
- Medulla spinalis

Externí odkazy

-  **AKUTNE.CZ** Spinální trauma — interaktivní algoritmus + test (<http://www.akutne.cz/index.php?pg=vyukove-materialy--rozhodovaci-algoritmy&tid=213>)
-  Poranění páteře a míchy (<http://mefanet.lfp.cuni.cz/clanky.php?aid=327>)

Reference

1. HÄCKEL, Martin. *Poranění míchy a páteře* [přednáška k předmětu Neurochirurgie, obor Všeobecné lékařství, 1. LF UK]. Praha. 7.3.2012.
2. NÄHLOVSKÝ, Jiří, et al. *Neurochirurgie*. 1. vydání. Praha : Galén : Karolinum, 2009. s. 344. ISBN 8072623192.

Zdroj

- BENEŠ, Jiří. *Studijní materiály* [online]. ©2007. [cit. 2009]. <<http://www.jirben.wz.cz/>>.

Použitá literatura

- ZEMAN, Miroslav, et al. *Speciální chirurgie*. 2. vydání. Praha : Galén, 2004. 575 s. ISBN 80-7262-260-9.
- HÄCKEL, Martin. *Poranění míchy a páteře* [přednáška k předmětu Neurochirurgie, obor Všeobecné lékařství, 1. LF UK]. Praha. 7.3.2012.
- KOLÄŘ, Pavel. *Rehabilitace v klinické praxi*. - vydání. Galén, 2009. 713 s. ISBN 9788072626571.