

# Trachea (histologie)

**Trachea** je trubicovitý orgán, který vede vzduch z laryngu dále do bronchů, přičemž zároveň zlepšuje jeho vlastnosti. Na příčném řezu je patrná její základní struktura: ploténky hyalinní chrupavky tvaru podkovy, jejíž oba konce jsou spojené pomocí rovné *paries membranaceus* z hladké svaloviny a elastických vláken.

## Tunica mucosa

### Lamina epithelialis

Trachea je z většiny vystlána **víceřadým cylindrickým epitelem s řasinkami** a pohárkovými buňkami, jejichž počet se aborálním směrem zvyšuje. Hlen tvořený pohárkovými buňkami a posunovaný řasinkami spolu tvoří důležitý čistící mechanismus. Výjimku tvoří *carina tracheae*, tu chrání odolnější **vrstevnatý dlaždicový epitel**. V místě rozdělení trachey do bronchů totiž vzduch proudí **turbulentně**, což více mechanicky zatěžuje sliznici.

### Lamina propria mucosae

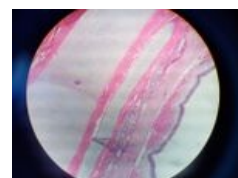
Vrstva velmi buněčného **řidkého kolagenního vaziva** obsahuje **cévy**, nemyelinizované **nervy** a seromucinózní **žlázy**. Přítomny jsou též více či méně četné plazmatické buňky a **lymfocyty**, které dokonce mohou tvořit folikuly (BALT).



Epitel dýchacích cest

## Tunica submucosa

Submukóza je zde na rozdíl od jiných orgánů tvořena **řidkým vazivem** podobnému lamina propria. Kvůli tomu a vzhledem k absenci svaloviny *lamina muscularis mucosae* je těžké najít hranici mezi *lamina propria* a submukózou. Z *lamina propria* sem zasahuje četná lymfatická infiltrace, v samotném vazivu jsou pak zavazaty větší **krevní i lymfatické cévy** a seromucinózní žlázy.

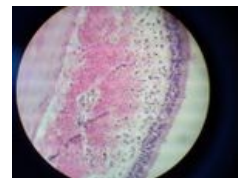


Řez stěnou trachey v oblasti chrupavky

## Tunica fibromusculocartilaginea

*Cartilagines tracheales* jsou hyalinní chrupavky ve tvaru **podkovy** s konci otevřenými dorsálním směrem. Sousední prstence spojuje husté kolagenní vazivo vycházející z perichondria jednotlivých chrupavek. Chrupavky tvoří kostru průdušnice, bez níž by její lumen při výdechu zkolaboval.

*Paries membranaceus* je skelet z **hladké svaloviny** (m. trachealis) a **elastických vláken**, který ze zadu doplňuje neuzavřený tvar chrupavek. Tah elastických vláken brání nadměrnému rozepětí, míra stahu svaloviny reguluje průsvit průdušnice.



Detail: epitel a lamina propria

## Tunica adventitia

Je tvořena **řidkým kolagenním vazivem**, do něž je zavzato množství krevních i lymfatických **cév** a **nervů**. Navazuje z vnější strany na perichondrium (husté kolagenní vazivo) a přechází v interstitium okolních struktur krku a mediastina.

## Odkazy

### Související články

- Larynx (histologický preparát)
- Bronchy (histologie)
- Bronchioly (histologie)

### Literatura

- EIS, Václav, Štěpán JELÍNEK a Martin ŠPAČEK. *Histopatologický atlas* [online]. ©2006. [cit. 2010]. <<http://histologie.lf3.cuni.cz/histologie/atlas/index.htm>>.
- JUNQUIERA, L. Carlos, José CARNEIRO a Robert O. KELLEY. *Základy histologie*. 1. vydání. Jinočany : H & H 1997, 1997. 502 s. ISBN 80-85787-37-7.