

Topografie břišní stěny

Břišní stěna je tvořena kůží, podkožím, vrstvou svalů, jejich fasciemi a peritoneem. Podkoží obsahuje variabilní množství tukového vaziva v závislosti na věku, pohlaví a aktivitě daného jedince.

Jednotlivé vrstvy

1. Kůže a podkoží

nachází se zde Camperova vrstva, což je nesouvislá vazivová vrstva

2. *Fascia subcutanea abdominis*

Scarpova fascie – odděluje podkožní a hlubokou tukovou vrstvou. Nachází se pod vrstvou podkožních žil.

3. Hluboká tuková vrstva

4. *Fascia abdominis superficialis*

5. *Musculus obliquus externus abdominis*

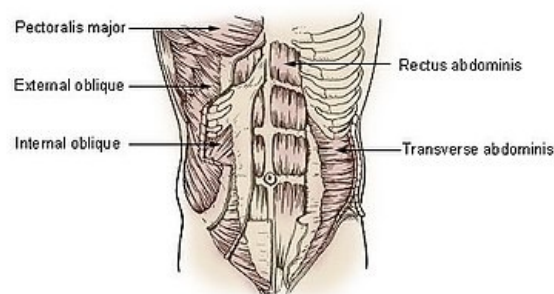
6. *Musculus obliquus internus abdominis*

7. *Musculus transversus abdominis*

8. *Fascia transversalis*

9. *Peritoneum parietale*

Muscles of the Trunk



Svaly břicha

Cévní zásobení břišní stěny

Oblast stěny břišní vyživuje několik tepen a žil.

Arteriální zásobení

- *a. epigastrica superficialis* vyživuje povrchové vrstvy podkoží
- *a. circumflexa ilium superficialis* vyživuje povrchové vrstvy podkoží
- *aa. intercostales posteriores* vyživují hlubší vrstvy
- *a. subcostalis* vyživuje hlubší vrstvy
- *aa. lumbales* vyživují hlubší vrstvy

⚠ M. rectus abdominis zásobují *a. epigastrica superior et inferior*. Svaly laterální skupiny zásobují mezižeburní a bederní tepny a dále větve *a. circumflexa ilium profunda*.

Žilní odtok

Pod Camperovovu vrstvou je uložena vrstva povrchových žil, které se rozbíhají směrem od pupku a míří do axily a dále pak k tříslu.

- *vv. thoracicae epigastricae*
- *v. epigastrica superficialis*

Inervace břišní stěny

Kůže břišní stěny je inervována z interkostálních nervů (přesněji posledních 5 párů *nn. intercostales*) a subkostálním nervem.

- *n. intercostales*
- *n. subcostalis*

- ⚠ Svaly stěny břišní jsou inervovány pomocí posledních 7 párů *nervi intercostales* a dále pomocí *n. iliohypogastricus* a *n. ilioinguinalis*.
- ⚠ Kůže v *regio inguinalis* je inervována větvemi *n. iliohypogastricus* a *n. ilioinguinalis*.

Krajiny břicha a čáry

Břicho si můžeme rozdělit do několika krajin pomocí tří příčných, dvou podélných čar.

Tyto vertikální a transverzální čáry nám břišní krajinu rozdělí do **9 krajin**:

- *regio epigastrica*=*epigastrium*

Krajina ohraničená kraniálně xiphisternální čarou a laterálně medioklavikulárními čarami.

- *regio hypochondriaca dextra*

Krajina od pravé medioklavikulární čáry laterálně.

- *regio hypochondriaca sinistra*

Krajina od levé medioklavikulární čáry laterálně.

- *regio umbilicalis=mesogastrium*

Krajina ohraničená kraniálně subkostální čarou, laterálně medioklavikulárními čarami a kaudálně interspinální čarou.

- *regio lateralis dextra*

Krajina ohraničená mediálně medioklavikulární čarou, kraniálně subkostální a kaudálně interspinální čarou.

- *regio lateralis sinistra*

Krajina ohraničená mediálně medioklavikulární čarou, kraniálně subkostální a kaudálně interspinální čarou.

- *regio pubica=hypogastrium*

Krajina ohraničená kraniálně interspinální čarou a laterálně medioklavikulárními čarami.

- *regio inguinalis dextra*

Krajina ohraničená kraniálně interspinální čarou a nacházející se laterálně od regio pubica. Hlavním topografickým útvarem této krajiny je tříselný kanál.

- *regio inguinalis sinistra*

Krajina ohraničená kraniálně interspinální čarou a nacházející se laterálně od regio pubica. Hlavním topografickým útvarem této krajiny je tříselný kanál.

Čáry

Čáry nám slouží k přesnější lokalizaci orgánů.

1. *linea xiphisternalis*

prochází xiphisternálním skloubením

2. *linea subcostalis*

prochází vrcholy žeberních oblouků, které navzájem spojuje

3. *linea interspinalis*

spojuje *spina iliaca anterior superior* obou stran

4. *linea medioclavicularis dextra*

svislá čára procházející středem pravé klíční kosti

5. *linea medioclavicularis sinistra*

svislá čára procházející středem levé klíční kosti

6. *linea transpylorica*

příčná čára spojující konce 9. žeber

Tyto krajiny a čáry se používají při lokalizaci orgánů, při fyzikálním vyšetření břicha a při popisech nálezů.

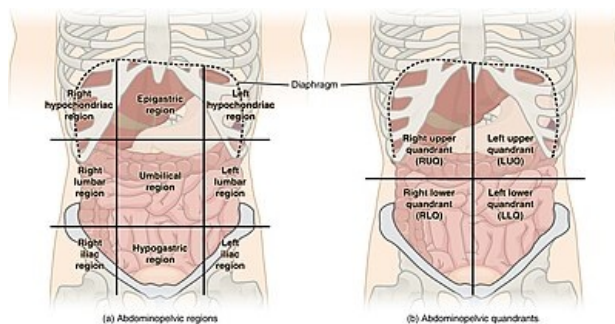
Projekce orgánů

K zobrazení břišních orgánů používáme čáry a body.

Projekce žaludku

K projekci žaludku použijeme „**Labbéův trojúhelník**“. Ohraničení trojúhelníku je 9. žebro vpravo, 8. vlevo a levý žeberní oblouk. Kaudální strana trojúhelníku je tvořena transpylorickou čarou. Na rentgenovém snímku se oblast kardií promítá nalevo od těla jedenáctého hrudního obrátle (Th11). Pylorus se promítá napravo od těla prvního a druhého bederního obrátle.

 *Podrobnější informace naleznete na stránce Žaludek.*



Krajiny břicha

Projekce žlučníku

Fundus žlučníku se promítá do „**Murphyho bodu**“. Tento bod nám vznikne v místě křížení pravé medioklavikulární čáry s pravým obloukem žeberním.

Projekce sleziny

Slezina se nachází hluboko v levé brániční klenbě. Její podélná osa probíhá podél 10. levého žebra, které také můžeme jinak nazvat jako „slezinné žebro“

🔍 *Podrobnější informace naleznete na stránce Slezina.*

Projekce hlavy pankreatu a oblasti papilla duodeni major

Hlava pankreatu a oblast *papilla duodeni major* se promítá do „**Desjardinsova bodu**“. Tento bod nám vznikne na spojnici vrcholu pravé axily s pupkem, asi 6–7 cm od pupku.

🔍 *Podrobnější informace naleznete na stránce Slinivka břišní.*

Projekce appendix vermiformis

Appendix vermiformis (jeho odstup od slepého střeva) můžeme promítnout na povrch břišní stěny dvěma body: „**McBurneyův bod**“ a „**Lanzův bod**“. McBurneyův bod nám vznikne na spojnici *spina iliaca anterior superior* a pupku, asi 6 cm od *spina iliaca anterior superior*. Lanzův bod nám vznikne na interspinální čáře, na hranici pravé a střední třetiny délky této interspinální čáry.

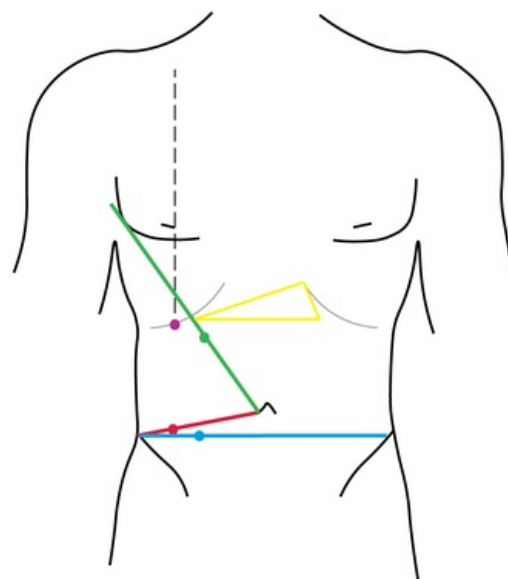
🔍 *Podrobnější informace naleznete na stránce Appendix vermiformis.*

Projekce jícnu

Jícen začíná v úrovni C6 a v dolní okraji prstencové chrupavky (*cartilago cricoidea*) a končí ve výši Th11 vstupem do žaludku.

Projekce jater

Projekce jater je v pravé klenbě brániční a v trojúhelníku kraniálně od *Labbéova trojúhelníku*. Tento bezejmenný trojúhelník je ohraničen spojnicemi 9. žebra vpravo a 8. žebra vlevo s vrcholem v *processus xiphoideus sterni*.



- Projekce žaludku (Labbéův trojúhelník)
- Projekce appendixu (McBurneyův bod)
- Projekce appendixu (Lanzův bod)
- Projekce žlučníku (Murphyho bod)
- Projekce hlavy pankreatu a papilla duodeni major (Desjardinův bod)

Projekce orgánů.

Vagina musculi recti abdominis

Přední břišní stěna je tvořená přímým břišním svaem a jeho pochvou.

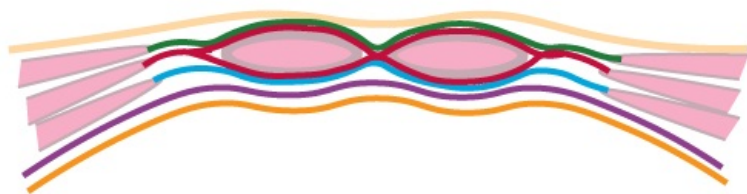
Svalová pochva přímého břišního svalu vzniká spojením aponeuróz m. obliquus externus abdominis, m. obliquus internus abdominis a aponeurózou m. transversus abdominis.

Stavba této svalové pochvy se liší **nad** a **pod** pupkem.

Vagina musculi recti abdominis NAD pupkem:

Přední list pochvy je tvořen aponeurózou m. obliquus externus abdominis a aponeurózou m. obliquus internus abdominis.

Zadní list pochvy je tvořen aponeurózou m. obliquus internus abdominis a m. transversus abdominis.



Vagina musculi recti abdominis nad pupkem.

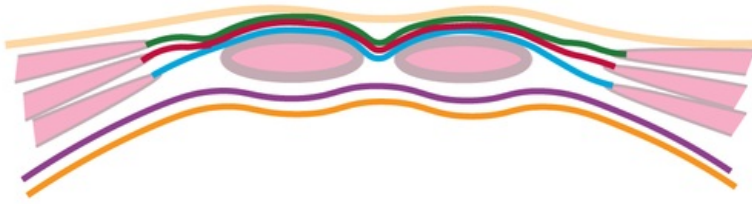
zeleně - aponeuróza m. obliquus externus abdominis jde ventrálně od m. rectus abdominis.

červeně - aponeuróza m. obliquus internus abdominis jde ventrálně i dorzálně od svalu.

modře - aponeuróza m. transversus abdominis jde dorzálně od svalu.

Vagina musculi recti abdominis POD pupkem:

Přední list pochvy je tvořen aponeurózou m. obliquus externus abdominis, aponeurózou m. obliquus internus abdominis a aponeurózou m. transversus abdominis.



Vagina musculi recti abdominis pod pupkem.

zeleně - aponeuróza m. obliquus externus abdominis jde ventrálně od m. rectus abdominis.

červeně - aponeuróza m. obliquus internus abdominis jde pouze ventrálně od m. rectus abdominis.

modře - aponeuróza m. transversus abdominis jde ventrálně od m. rectus abdominis.

fialově - fascia transversalis

Odkazy

Související články

- Svaly břicha
- Kůže břicha (preparát)
- Peritoneum
- Musculus obliquus externus abdominis
- Musculus obliquus internus abdominis
- Musculus transversus abdominis
- Canalis inguinalis

Použitá literatura

- HUDÁK, Radovan a David KACHLÍK. *Memorix anatomie*. - vydání. Triton, 2017. ISBN 9788075534200.
- GRIM, Miloš a Rastislav DRUGA. *Základy anatomie : 5. Anatomie krajín těla*. 1. vydání. Praha : Galén, 2008. 119 s. ISBN 978-80-7262-179-8.