

Topografické útvary HK

Do topografických oblastí řadíme místa a otvory, kterými prochází důležité nervy, cévy a žíly. U každé oblasti je důležité znát ohraničení a struktury, které zde nacházíme.

Útvary pletence

Incisura scapulae

Kaudálně ji ohraničuje *incisura scapulae*, kraniálně *ligamentum transversum scapulae superior*. Tímto útvarem probíhá pouze *nervus suprascapularis*.

⚠ Pozor! vasa suprascapularia běží nad vazem a do této topografické oblasti nepatří.

Incisura spinoglenoidalis

Mediální ohraničení tvoří *spina scapulae*, laterální *cavitas glenoidalis* a dorzální *ligamentum transversum scapulae inferior*.

Můžeme zde najít *nervus suprascapularis* a *vasa suprascapularia*.

Foramen omotricipitale

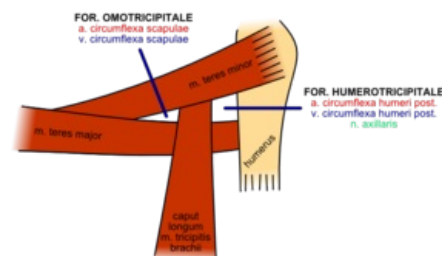
Proximálně je foramen omotricipitale ohraničen *musculus teres minor*, distálně *musculus teres major* a laterálně dlouhou hlavou *musculus triceps brachii*.

Prochází tudy *arteria circumflexa scapulae* spolu s *vena circumflexa scapulae*.

Foramen humerotricipitale

Foramen humerotricipitale je tvar ležící laterálně od *foramen omotricipitale*. Laterálně ho ohraničuje *humerus*, proximálně *musculus teres minor*, distálně *musculus teres major* a mediálně dlouhá hlava *musculus triceps brachii*.

Je zde *nervus axillaris* a *vasa circumflexa humeri posterior*.



Foramen omotricipitale + humerotricipitale

Trigonum clavipectorale

Trigonum clavipectorale je laterálně ohraničeno *musculus deltoideus*, mediálně *musculus pectoralis major*, kraniálně *claviculou*. Celý prostor je překryt pomocí *fascia clavipectoralis*.

Tímto prostorem se na povrch dostává *arteria thoracoacromialis* a opačným směrem prochází *vena cephalica*. Dále se zde nacházejí *nervi pectorales medialis a lateralis*.

Fossa ovalis infraclavicularis

Průchod skrz *fascia clavipectoralis*. Prochází tudy k povrchu *arteria thoracoacromialis* a do hloubky *vena cephalica*.

Fossa axillaris

Pro zjednodušení si lze axillu představit jako čtyřboký jehlan. Axilla je ohraničená kraniálně *articulatio humeri*, ventrálně *musculi pectorales*, dorzálně *musculus latissimus dorsi* a *musculus teres major*, mediálně stěnou hrudníku s *musculus serratus anterior* a laterálně *humerem* a jeho svaly.

Prochází tudy *arteria axillaris* a její větve. Ventromediálně od arterie je *vena axillaris*, do které přitéká *vena cephalica*. V rámci nervového zásobení je zde *plexus brachialis*.

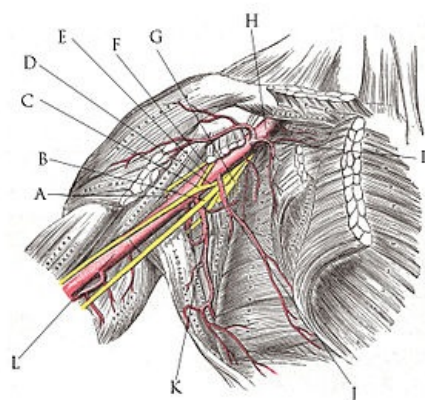
Útvary volné končetiny

Sulcus bicipitalis medialis

Sulcus bicipitalis medialis je povrchový žlábek mezi ventrální a dorzální skupinou mediálních svalů humeru.

Prochází tudy senzitivní inervace mediálního předloktí *nervus cutaneus antebrachii medialis*. Dále povrchová *vena basilica*.

Hiatus basilicus



Plexus brachialis

Otvor ve *fascia brachii* přibližně 3 prsty nad *articulatio cubiti*. Jsou zde stejné útvary jako v *sulcus bicipitalis medialis*. *Vena basilica* se tudy dostává do hloubky a *nervus cutaneus antebrachii medialis* vystupuje na povrch.

Sulcus bicipitalis lateralis

Žlábek mezi ventrální a dorzální skupinou laterálních skupin svalů humeru. Prochází tudy pouze povrchová *vena cephalica*.

Fossa cubiti

Fossa cubiti je ohraničená proximálně šlachou *musculus biceps brachii*, laterálně *musculus brachioradialis*, mediálně *musculus pronator teres*. Její dno je tvořeno *musculus brachialis*. Obsahem je *arteria brachialis*, která se v těchto místech dělí na *arteria ulnaris a radialis*. Všechny tyto tepny doprovázejí zdvojené stejnojmenné žíly. Na povrchu procházejí *vena cephalica a vena basilica*, které jsou vzájemně spojené žílní spojkou *vena mediana cubiti*. Z nervů jsou zde *nervus medianus a nervus radialis*. Nervus radialis se zde dělí na *ramus superficialis a profundus*.

Canalis cubitalis

Je to průchod mezi caput ulnare a caput humerale m. flexoris carpi ulnaris a pokračování sulcus nervi ulnaris. V *canalis cubitalis* probíhá n. ulnaris.

Canalis pronatorius

Štěrbina mezi hlavami *musculus pronator teres*. Dále pokračuje mezi hlavami *musculus flexor digitorum superficialis*. Prochází tudy *nervus medianus*.

Canalis supinatorius

Štěrbina mezi povrchovou a hlubokou vrstvou *musculus supinator*. Probíhá tudy *ramus profundus nervi radialis a větev arteria recurrens radialis*.

Frohseho arkáda

Jedná se o vazivový zesílený pruh na začátku *canalis supinatorius* a lemuje povrch *musculus supinatorius*.

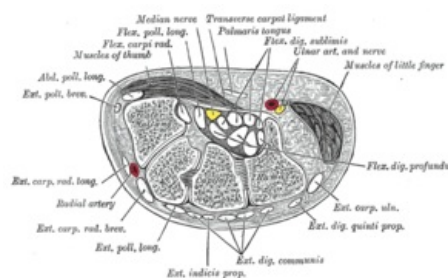
Foveola radialis

Foveola radialis je proximálně ohraničená *retinaculum musculorum extensorum*, palmárně se nachází šlachy *musculus extensor pollicis brevis a musculus abductor pollicis longus* ve společné šlachové pochvě a dorzálně je šlachou *musculus extensor pollicis longus*. Povrchově ji přebíhá *vena cephalica a ramus superficialis nervi radialis*. Hluboko je *arteria radialis*. Tento prostor byl dříve známý jako "**la tabatière**", protože se z kožní jamky šňupal tabák.

Canalis carpi

Canalis carpi je dorzálně ohraničen *ossa carpi*, mediálně *eminentia carpi ulnaris*, laterálně *eminentia carpi radialis* a palmárně *retinaculum musculorum flexorum*.

Dělí se na radiální a ulnární část. V **ulnárním oddílu** prochází úponové šlachy *musculus flexor pollicis longus, musculus flexor digitorum superficialis a musculus flexor digitorum profundus*. Z nervového zásobení *nervus medianus*. **Radiálním oddílem** prochází *musculus flexor carpi radialis*.



příčný řez karpálním tunelem

Paronův prostor

Pokračování *canalis carpi* proximálně. Ohraničen je dorzálně *musculus pronator quadratus*, palmárně úponovými šlachami *musculus flexor digitorum profundus a musculus flexor pollicis longus*. Je tvořen pouze řídkým vazivem, a proto se tudy mohou snadno šířit záněty.

Canalis ulnaris

Canalis ulnari je průchod mezi *os pisiforme a hamulus ossis hamati*. Palmárně je ohraničen *musculus palmaris brevis*, dorzálně *retinaculum musculorum flexorum*. Probíhá zde *nervus ulnaris a vasa ulnaria*.

Guiotův prostor

Palmárně je ohraničen *caput transversum musculi adductoris pollicis*, dorzálně *musculus interosseus dorsalis primus*.
Ramus profundus arteriae radialis se tudy dostává mezi svaly dlaně a následně vytvoří *arcus palmaris profundus*.

Odkazy

Související články

- Plexus brachialis
- Nervus axillaris
- Nervus medianus
- Canalis carpi
- Topografická anatomie ruky a prstů

Použitá literatura

- GRIM, Miloš a Rastislav DRUGA. *Základy anatomie : 5. Anatomie krajín těla*. 1. vydání. Praha : Galén, 2008. 119 s. ISBN 978-80-7262-179-8.