

Tenké a tlusté střevo

Tenké střevo

 Podrobnější informace naleznete na stránce [Tenké střevo](#).

Tenké střevo, *intestinum tenue*, navazuje na žaludek jako trubice o délce **5-7 m** a šířce **3-4 cm**. Mezi hlavní funkce tenkého střeva patří trávení a resorpce.

Oddíly tenkého střeva:

- duodenum
- jejunum
- ileum

Sliznice

plicae circulares, příčné řasy

- kolmo na podélnou osu
- vysoké 6-8 mm
- vytvořeny pouze v duodenu a v jejunu
- fixní (vznikly zřasením submukózy)
- směrem k ileu se snižují

klky (villi intestinales)

- slizniční výrůstky
- 0,3-1 mm
- směrem do ilea se snižují a jejich hustoty ubývá
- při úpatí klků ústí Lieberkühnových krypt (trubičky kolmo probíhající skrz sliznici → dno vystylají Panethovy buňky)

Epitel

Pokrývá klky i Lieberkühnovy krypty (kromě dna).

Enterocyty

Významě se podílí na resorpci. Jsou cylindrické, mají ovoidní jádro v dolní třetině. Na apexu se nachází žíhaná kutikula z mikrokloků. Životnost enterocytů činí asi 1-3 dny (součást faeces). Jsou opět obnovovány mitotickou činností enterocytů Lieberkühnových krypt.

Pohárkové buňky

Pohárkovité buňky mají kyjovitý tvar a jsou světlé. Nachází se na klcích i v kryptách. V rozšíření apexu zrna mucinu.

Panethovy buňky

Mají kónický tvar. Apex eosinofilní (sekrece peptidáz, enzymu lysozymu – antimikrobiální).

Endokrinní buňky

Endokrinní buňky jsou enterochromafinní, A-buňky.

Lamina propria

Je tvořena řídkým kolagenním vazivem. Nachází se v ní lymfatické uzlíky. Tvoří klky – v ose klku lymfatická kapilára (chylová céva) + 2 arterioly.

Lamina muscularis mucosae

Snopečky do klků → kontrakcí se vyprazdňuje chylová céva.

Duodenum

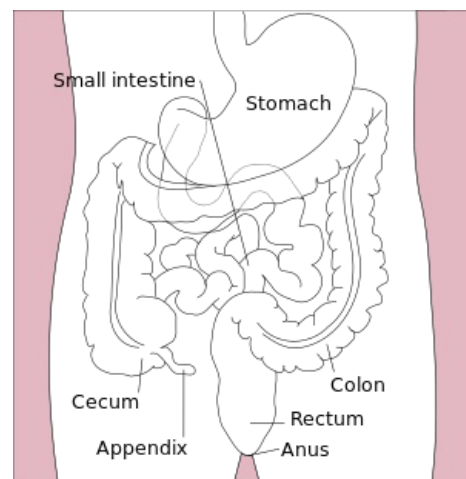
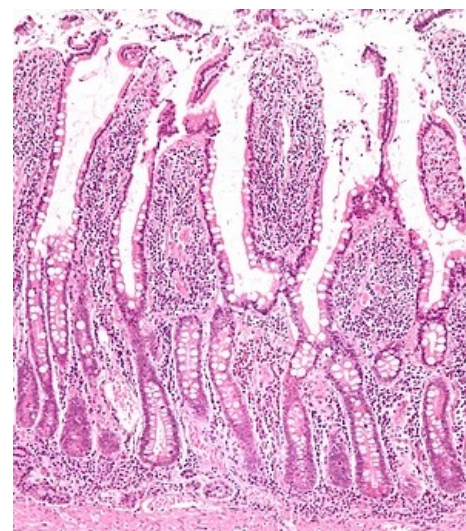


Schéma tenkého a tlustého střeva



Mikroskopický obraz sliznice tenkého střeva (barvení HE)

Jedná se o počáteční a zároveň nejkratší úsek tenkého střeva. Je dlouhý **20-28 cm**. V duodenu chybí plicae circulares (příčné řasy), začínají až od papilla duodeni major. Obsahuje málo pohárkových buněk. Submucosa až k papilla duodeni major prostoupěna *Brunnerovými žlázkami*.

Brunnerovy žlázy

- rozvětvené, mucinózní (alkalický sekret)
- vazivo tvoří jen septa
- zasahují i do lamina propria mucosae
- ústí na dně Lieberkühnových krypt

Jejunum

Jejunum má dlouhé prstovité klky, které jsou na preparátu říznuty většinou příčně. Také se zde nachází mnoho pohárkových buněk a lymfatických folikulů. Ve sliznici jejunu nacházíme jen noduli (folliculi) lymphatici solitarii. Zároveň bývá jejunum velmi dobře prostoupeno bohatým cévním zásobením.

Ileum

Má nízké plicae circulares a v konečném úseku zcela chybí. V ileu se nachází také nízké klky. V lamina propria mucosae (tunica mucosa) nalezneme mnoho lymfatických folikulů, které se shlukují a tvoří **Peyerovy plaky**.

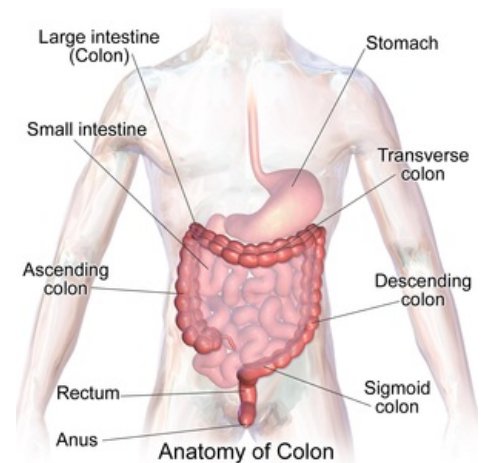
Tlusté střevo

 *Podrobnější informace naleznete na stránce [Tlusté střevo](#).*

Tlusté střevo navazuje na tenké střevo. Délka tlustého střeva činí **1,2-1,5 m**, šířka činí asi **4-7,5 cm**. Mezi hlavní funkce patří resorpce vody a elektrolytů. Dále tlusté střevo odstraňuje nevstřebané zbytky jako faeces.

Oddíly tlustého střeva:

- caecum s appendix vermiformis
- colon ascendes
- transversum
- descendens
- sigmoideum
- rectum



Anatomie tlustého střeva

Struktura

- nejsou plicae circulares a klky
- štíhlé a hluboké Lieberkühnovy krypty
 - z enterocytů a pohárkových buněk (převládají!)
 - nejsou Panethovy buňky

Appendix vermiformis

Délka appendixu činí **5-10 cm**, průměr **0,8 cm**. Nalezneme zde mělké Lieberkühnovy krypty, kde převládají pohárkové buňky. V lamina propria mucosae se nachází mnoho splývajících lymfatických uzlíků se zárodečnými centry. Lamina muscularis mucosae někdy chybí. Appendix má tenkou souvislou tunicu muscularis externu a tunicu serosu.

Caecum a colon

Zevní vrstva tunica muscularis je tvořena jen 3 pruhy (taeniae coli). Výrůstky serózy - appendices epiploicae. Zadní stěna colon je pokryta adventicií.

Rectum

Pars ampullaris

- stavba jako colon, ale v mukóze a submukóze je mnoho lymfocytů a vnější svalovina je souvislá

Canalis analis 3 úseky

- **zona hemorrhoidalis**

- oblast columnae, sinus a recessus anales - ostrý přechod cylindrického v dlaždicovitý epitel - chybí lamina muscularis mucosae - v submukóze žilní pleteně

- **zona intermedia**

- nad hladkým m. sphincter ani internus (zesílená tunica muscularis) - dlaždicovitý epitel - v lamina propria Vater-Paciniho tělíska a mazové žlázy

- **zona cutanea**

- stavba jako kůže (chlupy, žlázy) - okolo análního otvoru m. sphincter ani externus (příčné pruhovaný)

Odkazy

Související články

- Tenké střevo
- Tlusté střevo
- Duodenum
- Tenké střevo (preparát)
- Tlusté střevo (preparát)
- Duodenum (preparát)

Procvičování histologických preparátů

- Procvičování:Trávicí systém

Zdroj

- JARKOVSKÁ, Daniela. *Trávicí systém* [přednáška k předmětu Histologie a embryologie, obor Zubní lékařství, Všeobecné lékařství, 1. lékařská fakulta Univerzita Karlova]. Praha. 26.10.2011.

Použitá literatura

- KONRÁDOVÁ, Václava, Jiří UHLÍK a Luděk VAJNER. *Funkční histologie*. 2. vydání. Jinočany : H & H, 2000. 291 s. ISBN 80-86022-80-3.
- ČIHÁK, Radomír a Miloš GRIM. *Anatomie*. 2. 2. vydání. Praha : Grada Publishing, 2002. ISBN 80-247-0143-X.