

# Stydká kost

**Os pubis** je složena ze tří částí:

- tělo, *corpus ossis pubis*, se nachází při symfýze a podílí se tak na ventrálním ohraničení *foramen obturatum*;
- horní rameno, *ramus superior*, spojuje symfýzu s acetabulem;
- dolní rameno, *ramus inferior*, pokračuje kaudálně od symfýzy a dorzálně a setkává se s *ramus ossis ischii*.

## Struktury kosti stydké

### Facies symphysialis

zdrsnatělá ploška na ventromediální straně kosti, ke které je připojena spona stydká

### Symphysis pubica

jíž jsou spojeny pravostranná a levostranná kost stydká

### Pecten ossi pubis

hřeben kosti stydké, kraniálně

### Tuberculum pubicum

hrbolek při symfýze, zakončení hřebene stydké kosti

### Sulcus obturatorius

žlábek na ramus superior, kterým probíhá stejnojmenný nerv a cévy

### Crista phalica

drsná čára ventromediálně na ramus inferior, upínají se zde topořivá tělesa u obou pohlaví, u mužů je nápadnější.

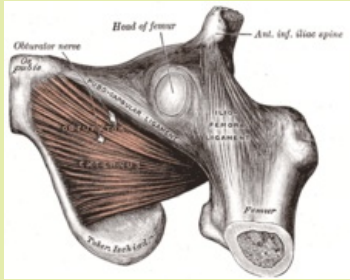
## Odkazy

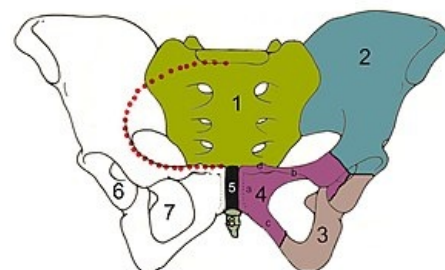
### Související články

- Pánev
- Sedací kost
- Kost kyčelní

### Použitá literatura

- PETROVICKÝ, Pavel, et al. *Anatomie s topografií a klinickými aplikacemi : Pohybové ústrojí*. 1. vydání. Martin : Osveta, 2001. 463 s. sv. 1. ISBN 80-8063-046-1.
- ČIHÁK, Radomír a Miloš GRIM. *Anatomie*. 2., uprav. a dopl. vydání. Praha : Grada Publishing, 2002. 470 s. sv. 2. ISBN 80-7169-970-5.

Os Pubis	
Kost stydká	
	
<i>Os pubis</i>	
<b>TA</b>	A02.5.01.301 ( <a href="https://ifaa.unifr.ch/Public/EntryPage/TA98%20Tree/Entity%20TA98%20EN/02.5.01.301%20Entity%20TA98%20EN.htm">https://ifaa.unifr.ch/Public/EntryPage/TA98%20Tree/Entity%20TA98%20EN/02.5.01.301%20Entity%20TA98%20EN.htm</a> )
<b>Artikulující kosti</b>	druhostranná os pubis, acetabulum, os ischii
<b>Typ artikulace</b>	symphysis pubica- chrupavčité spojení



Pánevní kosti: 1 – *os sacrum*, 2 – *os ilium*, 3 – *os ischii*, 4 – *os pubis*