

Sjögrenův syndrom

Autoimunitní onemocnění, které probíhá chronicky a je pomalu progredující. Projevuje se jako difúzní, chronický zánět s destrukcí exokrinních žláz (slinné, slzné, případně exokrinní žlázy pankreatu). Dělíme ho na **primární** – samostatné onemocnění a **sekundární** – při jiném onemocnění autoimunitního charakteru (RA, SLE, MCTD – smíšená choroba pojiva, systémové vaskulitidy).

Etiologie

Etiologie je idiopatická, určitou roli hrají vlivy virů (EBV, CMV), asociace v systému HLA.

Klinický obraz

Postižení slinných žláz

Zduření slinných žláz, **xerostomie** (suchost v ústech) a dysfagie.

Postižení očí

Kvůli nedostatečné tvorbě slz se vytváří obraz suché keratokonjunktivitidy (pálení, pocit cizího tělesa v oku, světlolachost), **xeroftalmie**.

Postižení ostatních exokrinních žláz

- Snížená produkce potu, suchost kůže, pruritus, ztráta adnex, **xerodermie**;
- gastritis s achlorhydrií, pankreatitida, hepatopatie;
- epitotskleróza vagíny a vulvy, sklon ke kandidovým infekcím;
- chronická bronchitida, dráždivý kašel, intersticiální pneumonie;
- vaskulitida (petechie), Raynaudův fenomén;
- neerozivní, nedeformující artritida.

Diagnostika

Zvýšené hodnoty FW, CRP, γ -globulinů, autoprotilátky ENA typu SS/A a SS/B, revmatoidní faktor (RF), antinukleární protilátky. Diagnóza je určena, jsou-li přítomny 4 kritéria (pokud 3, je dg. také možná):

1. suchá keratokonjunktivitida (prokázaná Schirmerovým testem);
2. xerostomie;
3. bioptický nález lymfocytárních infiltrátů ve slinných žlázách; Nutno sledovat – možný přechod v lymfoproliferativní onemocnění (lymfom). Sledovat sérologicky hodnoty β_2 -mikroglobulinu.
4. průkaz sérových autoprotilátek (revmatoidní faktor, antinukleární protilátky, ENA protilátky).

Terapie

Převážně symptomatická:

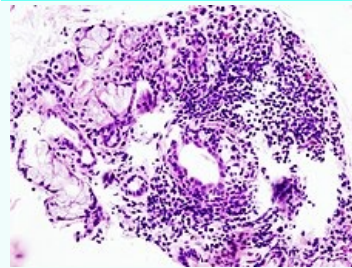
- Substituční terapie: oční kapky, lubrikační gely, zvlhčující mléka, žvýkačky. Sekundární vyžaduje řádnou léčbu základního onemocnění;
- Antimalarika (hydroxychlorochin) (<https://sjogren.sk/liecba/>);
- Glukokortikoidy + kombinace s jinými imunosupresivy (metotrexát, prednison + cyclofosamid).
- Důležitá je pečlivá péče o zuby.

Prognóza

Pacienti se Sjögrenovým syndromem jsou omezeni ve více aspektech. U sekundární formy stoupá riziko malignit. Nejčastějšími malignitami jsou lymfoidní malignity – asi u 5% pacientů^[1] z toho nejčastěji MALTomy slinných žláz a B-buněčné lymfomy slinných žláz^[2]. I navzdory tomuto, průměrný věk pacientů se sicca syndromem je stejný jako v normální populaci.

Sjögrenův syndrom

Sjögren's syndrome



Histopatologický obraz infiltrace malých slinných žláz lymfocyty (plazmatickými buňkami) - biopsie slinných žláz

Rizikové faktory genetické predispozice, EBV, HCV

Klasifikace a odkazy

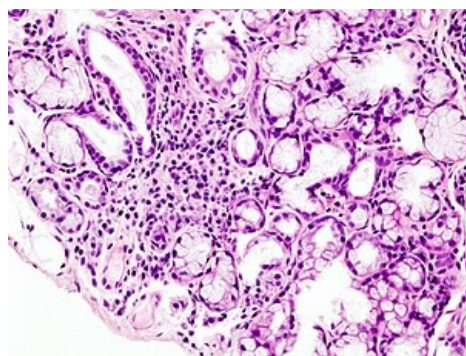
MKN M35 (<https://mkn10.uzis.cz/prohlizec/M35>)

MeSH ID D012859 (<https://www.medvik.cz/bmc/link.do?id=D012859>)

OMIM 270150 (<https://omim.org/entry/270150>)

MedlinePlus 000456 (<https://medlineplus.gov/ency/article/000456.htm>)

Medscape 332125 (<https://emedicine.medscape.com/article/332125-overview>)



Histopatologický obraz infiltrace malých slinných žláz lymfocyty (plazmatickými buňkami) - biopsie slinných žláz

Odkazy

Související články

- Autoimunitní onemocnění
- Sialoadenitida
- Plicní projevy u systémových chorob pojiva

Použitá literatura

- KLENER, Pavel, et al. *Vnitřní lékařství*. 3. vydání. Praha : Galén : Karolinum, 2006. 1158 s. ISBN 80-7262-430-X.
- FUČÍKOVÁ, Terezie. *Klinická imunologie v praxi*. 2. vydání. Praha : Galén, 1997. 0 s. s. 339. ISBN 8085824574.

Reference

1. TZIOUFAS, Athanasios G a Michael VOULGARELIS. Update on Sjögren's syndrome autoimmune epithelitis: from classification to increased neoplasias. *Best Pract Res Clin Rheumatol* [online]. 2007, vol. 21, no. 6, s. 989-1010, dostupné také z <<https://www.ncbi.nlm.nih.gov/pubmed/18068857>>. ISSN 1521-6942.
2. VOULGARELIS, Michael a Fotini N SKOPOULI. Clinical, immunologic, and molecular factors predicting lymphoma development in Sjogren's syndrome patients. *Clin Rev Allergy Immunol* [online]. 2007, vol. 32, no. 3, s. 265-74, dostupné také z <<https://www.ncbi.nlm.nih.gov/pubmed/17992593>>. ISSN 1080-0549.