

Rohovka

Anatomie

Rohovka (*Cornea*) je přední, průhledná a více zakřivená část tunica fibrosa bulbi, odpovídá kulovému vrchlíku, který zaujímá asi 20 % povrchu oční koule. Je bezbarvá, zcela průhledná a bezcévná.

- **Limbus corneae** je její zevní okraj, který přechází ve skléru.
- **Facies anterior corneae** – *přední plocha rohovky* – má poloměr zakřivení 7,7 mm.
- **Facies posterior corneae** – *zadní plocha rohovky* – má poloměr zakřivení 6,6 mm; vzhledem k tomu je rohovka při okrajích tlustší (1 mm) než uprostřed (0,8 mm).
- **Angulus sclerocornealis** – úhel, mělký žlábek, zvětšený ještě o spojivku připojenou ke sklěře na přední ploše oka, v místě sklerokorneálního přechodu kolem rohovky.
- **Sinus venosus sclerae** (*canalis Schlemmi*) – kruhový žilní splav uvnitř skléry, někdy neúplný, někdy rozdělený ve více úseků.
- **Angulus iridocornealis** – úhel mezi rohovkou a duhovkou, který je vyplněn vazivovou trámčinou, zvanou *reticulum trabeculare* a mezi jehož trámečky jsou tzv. *Fontanovy prostory*.^[1]

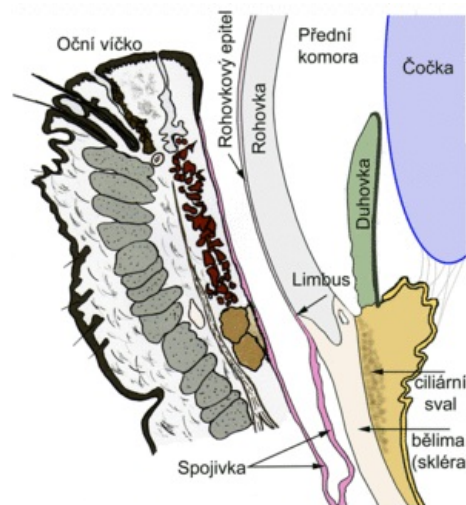
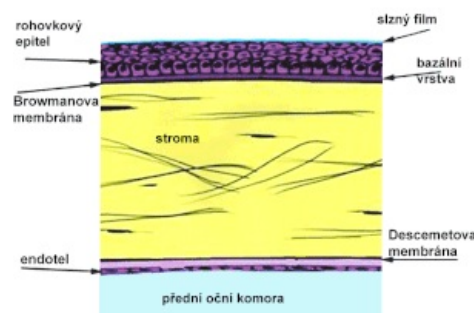


Schéma struktur přední části oka

Histologie

Rohovka se skládá z pěti vrstev:

1. **Přední epitel rohovky** je *vícevrstevný dlaždicový nerohovějící*. Sestává z 5 až 6 vrstev buněk. Buňky uložené v povrchové vrstvě mají apikálně vytvořené četné mikrokly. Epitel je zevně pokryt ochrannou vrstvou asi 7 µm tlustou, která je tvořena lipidy a glykoproteiny.
2. **Bowmanova membrána** je homogenní vrstva 7–12 µm tlustá. Je tvořena *kolagenními vlákny*, která se nepravidelně kříží a jsou zalita do kondenzované mezibuněčné hmoty. Bowmanova membrána přispívá ke stabilitě a odolnosti rohovky.
3. **Substantia propria corneae** je tvořena mnoha vrstvami *svazků* paralelně uspořádaných *kolagenních fibril*, které se přibližně v pravém úhlu vzájemně kříží. Mezi jednotlivými lamelami nacházíme výrazně *oploštěné fibroblasty* s dlouhými výběžky, které pronikají mezi svazky fibril. Substantia propria corneae je avaskulární, nacházíme tu však poměrně často migrující lymfocyty.
4. **Descemetova membrána** je 5–10 µm tlustá homogenní struktura, která má charakter *bazální laminy*.
5. **Zadní epitel rohovky** je *jednovrstevný plochý*. V buňkách tohoto epitelu nacházíme orgány nezbytné pro proteosyntézu. Buňky zadního epitelu rohovky se podílejí na syntéze descemetové membrány.



Řez lidskou rohovkou

Buňky předního a zadního epitelu rohovky jsou schopny transportovat ionty. Substantia propria corneae je tím udržována v relativně dehydratovaném stavu. Malý obsah tekutiny spolu s pravidelným uspořádáním kolagenních fibril zajišťují *průhlednost* rohovky.^[2]

Odkazy

Související články

- Okno (histologie)
- Vady oka
- Princip vidění | Biochemie procesu vidění
- Optický aparát oka, okohybné svaly, pohyby očí
- Zraková dráha

Reference

1. ČIHÁK, Radomír a Miloš GRIM. *Anatomie 3*. 2., upr. a dopl. vydání. Praha : Grada, 2004. 673 s. sv. 3. ISBN 80-247-1132-X.

2. KONRÁDOVÁ, Václava, Jiří UHLÍK a Luděk VAJNER. *Funkční histologie*. 2. vydání. Jinočany : H & H, 2000. 291 s. ISBN 80-86022-80-3.