

Raynaudova choroba

Raynaudova choroba (primární Raynaudův syndrom) je onemocnění tepenného systému nejčastěji horních končetin. Jedná se o typ **vazoneurózy** (funkční tepenné poruchy), pro kterou je charakteristické chladové **bělání prstů na rukou** (postižení prstů je vzácnější).

Etiopatogeneze

Onemocnění je častější u žen v zimních měsících, jeho příčina není známa. Předpokládá se, že se jedná o geneticky determinovanou hypersenzibilitu k hormonálním a neurovegetativním vlivům. Probíhá typicky ve třech fázích:

1. **Vazokonstrikce:** v chladu dochází ke **konstrikci drobných tepének** na rukou (nohou), což má za následek ischemii, prsty bělají, jsou necitlivé a mohou bolet.
2. **Vazodilatace (pasivní hyperémie):** na tepennou vazokonstrikci navazuje dilatace žil se **stázou krve**; vzniká cyanóza; prsty modrají.
3. **Hyperémie (aktivní hyperémie):** po několika desítkách minut spasmus ustupuje, dochází k reaktivní hyperémii; prsty červenají, často se objeví bolestivé parestzie.

Časem mohou vzniknout drobné nekrózy.

Diagnostika

Diagnózu stanovujeme na základě anamnézy, fyzikálního vyšetření, klinického obrazu a po vyloučení sekundární formy Raynaudova syndromu, k čemuž lze využít **kapilaroskopii**.

Terapie

- **Nefarmakologická:** STOP kouření, teplé oblékání, eliminace stresu, vyvarování se prudkým změnám teplot.
- **Farmakologická:** blokátory kalciových kanálů (nifedipin), prostaglandiny.

Odkazy

Související články

- Periferní cyanóza
- Ischémie
- Cévy

Externí odkazy

- Raynaudova choroba
- Raynaudov syndróm – Nutraceutica ([https://](https://www.nutraceutica.sk/sk/nutraceutika_pri_ochoreniach/raynaudov_syndrom.aspx)

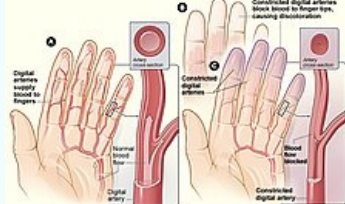


Barevné změny prstů ruky

www.nutraceutica.sk/sk/nutraceutika_pri_ochoreniach/raynaudov_syndrom.aspx

Použitá literatura

- KLENER, Pavel, et al. *Propedeutika ve vnitřním lékařství*. 3. přepracované vydání vydání. Praha : Galén, 2009. 324 s. s. 26. ISBN 978-80-7262-643-4.
- VOKURKA, Martin a Jan HUGO. *Velký lékařský slovník*. 8. vydání. 2009. ISBN 978-80-7345-166-0.

Raynaudova choroba	
Raynaud's phenomenon	
	
Raynaudova nemoc	
Rizikové faktory	ženské pohlaví
Klinický obraz	světlé až bílé konečky prstů
Klasifikace a odkazy	
MKN	I73.0 (https://mkn10.uzis.cz/prohlizec/I73.0)
MeSH ID	D011928 (https://www.medvik.cz/bmc/link.do?id=D011928)
OMIM	179600 (https://omim.org/entry/179600)
MedlinePlus	000412 (https://medlineplus.gov/ency/article/000412.htm)
Medscape	331197 (https://emedicine.medscape.com/article/331197-overview)

- ŠTORK, Jiří, et al. *Dermatovenerologie*. 1. vydání. Praha : Galén, Karolinum, 2008. 502 s. ISBN 978-80-7262-371-6.
- ČEŠKA, Richard, ŠTULC, Tomáš, Vladimír TESAŘ a Milan LUKÁŠ, et al. *Interna*. 3. vydání. Praha : Stanislav Juhaňák - Triton, 2020. 964 s. s. 225-226. ISBN 978-80-7553-780-5.