

# Radionuklidová vyšetření srdce

**Radionuklidová vyšetření** se v **kardiologii** uplatňují stále více, mohou totiž samy o sobě být diagnostické. Sledujeme pomocí nich **základní funkční a prostorové parametry srdce**. Mezi nejzákladnější patří **ventrikulografie, perfuzní scintigrafie myokardu, sledování metabolických pochodů a hledání nekróz**. Jediné pro nukleární kardiologii je vyšetření **inervace srdce**.

## Perfuzní scintigrafie myokardu

Tato metoda sleduje akumulaci radiofarmaka ve tkáni, která je tím vyšší, čím lépe je sledovaná oblast **prokrvená**. Zaměřujeme se především na **svalovinu levé komory**. Je nejčastějším kardiologickým vyšetřením v oblasti nukleární medicíny.

Vyšetření lze provést v **klidu i při zátěži**, jak fyzické, tak farmakologické (vazodilatancia, sympatomimetika). Ke sledování a vyhodnocení výsledku se používá častěji SPECT, planární scintigrafie je také možná, i když má menší prostorovou přesnost.

### Indikace

Ke sledování rozsahu průtoku krve myokardem jsou nejčastěji indikováni pacienti s **podezřením na akutní koronární syndrom a chronickou ischemickou chorobu srdeční**.

Perfuzní scintigrafie myokardu se významně podílí na sestavení **prognózy** a další sledování stavu myokardu při a po léčbě.

### Radiofarmaka

Využívají se radiofarmaka s velkou afinitou ke strukturám myokardu.

**<sup>99m</sup>Tc-MIBI** (methoxyisobutylisonitril) se váže na mitochondrie, kterých je v myokardu velmi mnoho.

**<sup>201</sup>thalium** – kationt, velmi podobný draslíku, lze sledovat jednak jeho první průchod, jednak (po 24 hodinách) celkovou distribuci draslíku (resp. funkční Na/K-ATPázy) v myokardu. Ischemické oblasti vykazují pomalejší vychytávání (pomalý *wash-in*) a déle si udržují nastřádané radiofarmakum (pomalý *wash-out*).

### Provedení a výstup

Po podání radiofarmaka sledujeme jeho akumulaci v srdci. K tomu lze použít tzv. **hradlovanou (gated) scintigrafii**, která spolupracuje s EKG, záznam probíhá stejně jako u hradlované ventrikulografie (viz Radionuklidová vyšetření srdce). Stejně lze provádět i **EKG gated SPECT**, která má lepší výpovědní hodnotu.

Z EKG gated SPECT můžeme získat jednotlivé řezy srdcem ve třech rovinách a 3D rekonstrukci. Tento výstup je výborný pro sledování uložení léze v prostoru. **Polární mapy** skládají 3D obraz do dvourozměrného „půdorysu“ myokardem, jako bychom se dívali na srdce od apexu. Tomuto výstupu se někdy říká *bull's eye*. Nekróza se pak projeví výpadkem v určité části kruhu. Toto zobrazení se většinou doplňuje náznakem průběhu koronárních tepen a tím se zjišťuje, v povodí které tepny došlo k ischemii.

Ve spolupráci s výpočetní technikou lze vypočítat aktivitu radiofarmaka v krvi a tím přibližně určit **objem protékající krve** jednotlivými částmi. Lze také objektivně porovnávat výsledky v klidu a při zátěži.

## Ventrikulografie

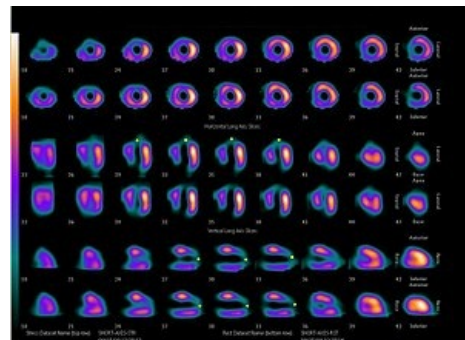
**Ventrikulografie** má za úkol **zobrazit srdeční dutiny**, jejich objemy a změny během srdečního cyklu, případně patologie. Lze využít dvou cest jak zobrazit srdeční dutiny:

- **prvoprůtoková angiokardiografie;**
- **hradlovaná ventrikulografie.**

### Prvoprůtoková angiokardiografie

Radiofarmakum s krátkým poločasem rozpadu (co nejvíc přeměněn za krátký čas) je aplikováno jako **bolus do žíly** co nejbližší srdci (v. jugularis). Na **dynamickém** scintigrafickém záznamu pak sledujeme průtok radiofarmaka jednotlivými srdečními oddíly. Na vyšetření srdce může navázat vyšetření cév, ovšem s nižší přesností, neboť dochází k rozředění bolu radiofarmaka.

### Hradlovaná ventrikulografie



Nekróza myokardu levé komory  
anpikoanteriorně (označeno žlutou tečkou)

**Hradlovaná (gated) ventrikulografie** vyžaduje připojení pacienta k EKG. Po i.v. podání radiofarmaka se chvíli počká, aby došlo homogennímu rozložení značené látky v krevním řečišti. Značí se nejčastěji  $^{99m}\text{Tc}$  a to buď autologní erytrocyty, nebo albumin.

Scintilační kamera je spojena s EKG. Srdeční revoluce je rozdělena na různý počet úseků (mezi 16–32). Každý R kmit zahajuje nové sledování, zachycené obrazy se v jednotlivých fázích průměrují. Pro správné provedení vyšetření je potřeba zachytit okolo 500 srdečních cyklů. Vyšetření lze provádět také technikou SPECT.

Výpočetní technika zpracuje naměřené údaje. Výstup pak může mít podobu:

- **průměrné srdeční revoluce** – jeden srdeční stah vzniklý zprůměrováním všech scintigrafických měření;
- **objemové křivky** – z aktivity protékající krve vyjádřený graf objemu srdečních oddílů, vztažený na jeden zprůměrovaný cyklus.

**Můžeme tedy zhodnotit objemy srdečních dutin v různých fázích cyklu, rychlost jejich plnění, tvar dutin a jejich vzájemné vztahy.**

## Vyšetření metabolismu myokardu

Myokard při normálním prokrvení spotřebovává jako zdroj energie hlavně **mastné kyseliny**. Při snížení přívodu kyslíku (ischemie) dochází nejprve k **přechodu na aerobní, později na anaerobní glykolýzu**. Ve fázi anaerobní glykolýzy se už myokardiální buňka nestahuje, šetří energii na svoje nejnужnější pochody. Myokard je tzv. **hibernován**. Při obnovení průtoku krve se buňka postupně vrátí do původního stavu a obnoví se její stažlivost. Pokud nedojde k reperfuzi, buňka umírá.

Sledování viability myokardu má velký význam při rozhodování u **revaskularizačních výkonů**. Mrtvý myokard nemá cenu zachraňovat, naopak hibernovaný ano.

### Vyšetření viability

Radiofarmakum  **$^{18}\text{F}$ -FDG** je jako analog glukózy vychytávána živým myokardem. Provedením PET lze sledovat jeho rozložení a tím velmi přesně určit **lokalizaci viabilní svaloviny**. Výpadek aktivity znamená neviabilní myokard, který není schopen FDG akumulovat.

Sledovat viabilitu můžeme **nepřímo** radiofarmaky používanými při perfuzní scintigrafii (thallium, Tc-MIBI) (viz výše).

### Metabolismus mastných kyselin

Vychytávání  $^{123}\text{I}$  značených mastných kyselin se v praxi zatím moc nevyužívá. Experimentálně ale mají význam při sledování změn metabolických drah myokardu při některých onemocněních.

## Vyhledávání nekróz

Radiofarmakum se váže **specificky na mrtvé buňky myokardu**. Tato místa se pak na scintigrafii projeví jako zvýšená akumulace (*horké místo*).

### Radiofarmaka

**$^{99m}\text{Tc}$ -pyrofosfát** se vyvazuje na vápníku, uvolněném z poškozených mitochondrií nekrotické svaloviny.

**$^{111}\text{In}$ -antimyozin** je monoklonální značená protilátka, která se vychytává na myozinu. Ten je normálně pro protilátku nepřístupný, je skrytý v buňce. Při nekróze a rozpadu buněčné membrány se dostává do kontaktu s plazmou.

## Inervace myokardu

Pomocí různých radiofarmak je možné **sledovat rozmístění a funkčnost nervové tkáně v srdci**. Vyšetřujeme akumulaci radiofarmak v **synapsích a neuronech**.

Sledování inervace využíváme při vyšetření transplantovaných srdcí, podezření na infarkt a ischemickou chorobu srdeční, arytmiích, při srdečním selhávání a u některých neurologických onemocnění.

## Odkazy

### Související články

- Doporučený postup vyšetření při podezření na akutní infarkt myokardu
- Infarkt myokardu
- Ischemická choroba srdeční

## Použitá literatura

- KUPKA, Karel, Jozef KUBINYI a Martin ŠÁMAL, et al. *Nukleární medicína*. 1. vydání. vydavatel, 2007. 185 s. ISBN 978-80-903584-9-2.