

Radiofrekvenční katérová ablace

Radiofrekvenční katérová ablace (RFA) představuje definitivní nefarmakologickou léčbu arytmií; navazuje na elektrofyzilogické vyšetření. Jedná se o zákrok, kterým můžeme cíleně ovlivnit patologickou elektrickou aktivitu určitého okrsku srdečního myokardu. Selektivní radiofrekvenční ablace má za cíl zničit arytmogenní fokální ložisko v myokardu nebo přerušit reentry okruh.^[1]

Mechanismus radiofrekvenční ablace

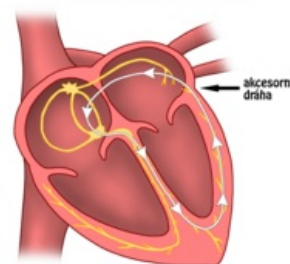
Radiofrekvenční energie představuje vysokofrekvenční střídavý elektrický proud, pro účely katetrizačních ablací využíváme proud o frekvencích 500–1000 kHz.^[1]

- Ablací katétr zavádíme cestou vény nebo arterie femoralis pod RTG kontrolou do srdečních dutin (ablační katétr je propojen s radiofrekvenčním ablatorem a vícekanálovým zapisovačem EKG).
- Průchod elektrického proudu myokardem zrychluje pohyb iontů, čímž dochází k tvorbě **tepla**. Teplota nad 46 °C má za následek denaturaci proteinů, vzniká koagulační nekróza, která se následně hojí **nearytmogenní jizvou**. Obvykle využívanými teplotami jsou 60–70 °C po dobu 40–50 sekund.^[1]
- Efektivitu RFA ověříme elektrofyzilogickým vyšetřením.

Indikace

- **Supraventrikulární tachyarytmie** (SVT),
 - AV nodální reentry tachykardie (AVNRT),
 - AV reentry tachykardie (AVRT),
 - Riziková SVT (s hypotenzí, bezvědomím, po neúspěchu antiarytmické léčby),
 - Fibrilace síní,
 - Flutter síní,
- **Komorové tachykardie** (ventrikulární tachykardie, VT),
 - Monomorfní komorová tachykardie,
 - Bundle-branch reentry komorová tachykardie.

MECHANISMUS ORTODROMNÍ REENTRY TACHYKARDIE



Princip ortodromní AV reentry tachykardie:

vzruch se fyziologickou cestou (přes AV uzel) dostává na komory, ze kterých se však akcesorní dráhou v přepážce mezi levou síní a levou komorou (Jamesův svazek) vrací zpět na síně, čímž vzniká reentry okruh vedoucí k tachykardii. Přerušení tohoto okruhu by bylo podstatou RFA

Komplikace

Komplikace radiofrekvenční ablace jsou obecně nízké. Může se jednat o:

- komplikace v místě punkce cévy (poškození cévy, krvácení, hematoma, bolestivý otok);
- poškození převodního systému srdečního;
- infekci;
- poškození srdeční stěny;
- vznik trombu (v cévě či srdci).

Odkazy

Související články

- Elektrofyzilogické vyšetření
- Flutter síní
- Fibrilace síní

Reference

1. KAUTZNER, Josef. Katetrizační ablace srdečních arytmií. *Kardiologická revue*. 2006, roč. 0, vol. Suplementum, s. 4, ISSN 1801-8653.

Použitá literatura

- DÍTĚ, P., et al. *Vnitřní lékařství*. 2. vydání. Praha : Galén, 2007. ISBN 978-80-7262-496-6.

