

Psoriatická artritida

Psoriatická artritida (*arthritis psoriatica*, PSA; též jako *artropatická psoriáza* nebo *psoriatická artropatie*) je chronické zánětlivé kloubní onemocnění, jež se vyznačuje přítomností artritidy u nemocných s **psoriázou**. Celkem 1–3 % populace trpí výskytem psoriázy, 42 % z nich onemocní i psoriatickou artritidou. Onemocnění postihuje muže i ženy stejnou měrou. Kožní změny předchází kloubním ve více než 75 % případů.

Klinický obraz

Psoriatickou artritidu řadíme mezi skupinu **spondylartritid**. Charakteristické známky jsou:

- je postižení distálních interfalangeálních kloubů (DIP);
- difúzní otok postiženého prstu (**daktilitidy**) v důsledku tendosynovitidy šlach prstu;
- erozivní změny na kloubech prstů;
- entezitidy, hlavně úponu Achillovy šlachy;
- těžká porucha funkce ruky;
- bolestivost kloubů;
- zmírnění obtíží rozcvičením;
- častější postižení očí (konjunktivitida, iridocyklitida).

Typický začátek je mono nebo oligoartikulární kloubní postižení, axiální postižení bývá mírné. Na RTG nacházíme přítomnost parasyndesmofytů v oblasti páteře a častá je i sakroileitida (spíše jednostranná), dále vidáme destruktivní změny zejména malých kloubů a periostitidy v okolí. V laboratorním nálezu dominuje zvýšení sedimentace a CRP. Důležitá je negativita revmatoidních faktorů.

Výskyt

Psoriatická artritida nejčastěji postihuje pacienty okolo 40. roku života. Na vzniku onemocnění se nejvíce podílí genetické vlivy, infekční onemocnění a obranyschopnost jedince.

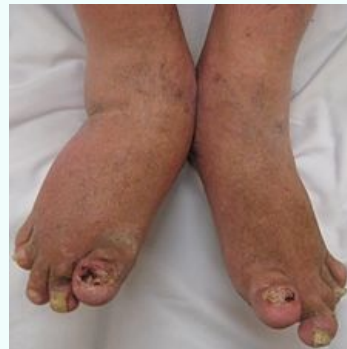Léčba

K léčbě se využívají hlavně sulfasalazin, metotrexát a leflunomid.

Psoriatická artritida

Psoriatic arthritis

arthritis psoriatica



Klinický obraz těžké psoriatické artritidy

Rizikové faktory

genetické vlivy,
infekční onemocnění

Klinický obraz

- postižení distálních interfalangeálních kloubů (DIP);
- difúzní otok postiženého prstu (**daktilitidy**) v důsledku tendosynovitidy šlach prstu;
- erozivní změny na kloubech prstů;
- entezitidy, hlavně úponu Achillovy šlachy;
- těžká porucha funkce ruky;
- bolestivost kloubů;
- zmírnění obtíží rozcvičením;
- častější postižení očí

Léčba

sulfasalazin,
metotrexát a
leflunomid

Klasifikace a odkazy

MKN

M07.2* (https://mkn10.uzis.cz/prohlizec/M07.2*)

MeSH ID

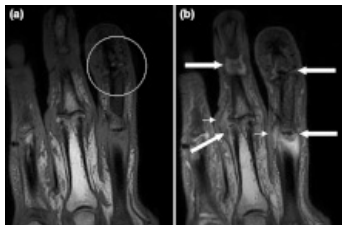D015535 (<https://www.medvik.cz/bmc/link.do?id=D015535>)

OMIM

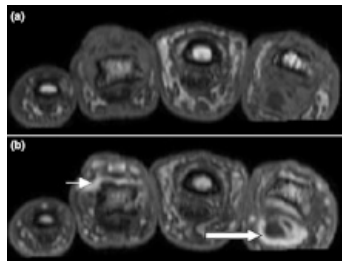
607507 (<https://omim.org/entry/607507>)

MedlinePlus

000413 (<https://medlineplus.gov/ency/article/>)



Daktilitida (MRI)



Daktilitida (MRI)



Článek neobsahuje vše, co by měl.

Můžete se přidat k jeho autorům (https://www.wikiskripta.eu/index.php?title=Psoriatická_artritida&action=history) a jej.

O vhodných změnách se lze poradit v diskusi.

Odkazy

Související články

- Psoriáza
- Revmatoidní artritida
- Ankylosující spondylartritida

Zdroj

- PASTOR, Jan. *Langenbeck's medical web page* [online]. ©2010. [cit. 02-06-2010]. <<http://langenbeck.webs.com>>.
- ČEŠKA, Richard, et al. *Interna*. 1. vydání. Praha : Triton, 2010. 855 s. s. 590-591. ISBN 978-80-7387-423-0.