

# Prefrontální syndrom

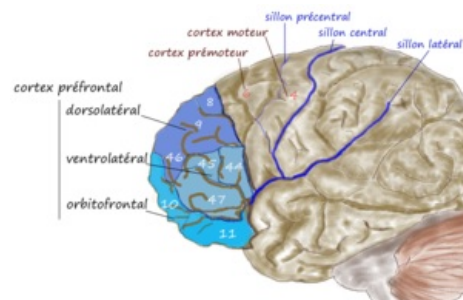
Značí postižení před gyrus praecentralis, dříve byl označován jako **organický psychosyndrom**.

## Prefrontální systém

Prefrontální systém je jedna z největších korových oblastí mozku. Tvoří (společně s centrální kůrou) jednu ze dvou částí frontálního laloku.

### Funkce

- integrace informací z různých zdrojů, plánování, rozhodování, nové myšlenky (viz dále)
- **integrace smyslových vjemů** (propojení se zrakovou, sluchovou, čichovou aj. kůrou)
- **integrace učení a paměti** (propojení s limbickým systémem)
- vedoucí role v **regulaci limbického systému** (projekce do hypotalamu)
- různé **specificky lidské funkce**: abstraktní myšlení, kreativita, sociální vztahy, odpovědnost aj.
- pozornost, percepce, pohyb, časová integrace, emoce



Prefrontální kůra a její části zvýrazněné odstíny modré barvy.

### Spoje

- spoje z celého mozku, hlavně s rostrálním thalamem (ncl. mediodorsalis thalami)
- propojení s ncl. mediodorsalis thalami:
  - **velkobuněčná část**: do orbitálních a mediálních částí prefrontální kůry
    - léze: euforie, hyperkineze, nevhodné sociální chování
  - **malobuněčná část**: do dorzolaterálních částí prefrontální kůry
    - léze: apaticko-abulický syndrom, hypokineze, kognitivní poruchy

## Klinické příznaky

Mezi klinické příznaky prefrontálního syndromu patří:

- tzv. apaticko-abulický syndrom: (někdy též označován jako amotivační syndrom),
  - **apatie** (otupělost, odevzdanost),
  - **abulie** (ztráta vůle k jakékoli činnosti).
- Výrazné zhoršení paměti ve složce vstřípivosti,
- **bradypsychismus**,
- nemocný nemá náhled na své onemocnění (**anosognosie**),
- nepřiměřená euforie,
- **moria** (nejapné žerty a vulgarismy),
- **gatismus** (nedodržuje čistotu, působí až dojmem schválnosti),
- **ganserismus** (hovoří o sobě ve třetí osobě),
- dává aproximativní odpovědi,
- **puerilismus** (dětské chování),
- **emoční labilita** - apatii střídají záchvaty zuřivosti.

Nejzávažnějším projevem postižení frontálního laloku je **komatózní stav**.

## Vyšetření

Při vyšetření objektivizujeme řadu reflexů odrážejících prefrontální deliberaci. Objevuje se pozitivita **axiálních jevů** (reflex nasolabiální, mentolabiální a sací). Oboustranná léze prefrontální oblasti vede k poruše stoje a chůze, tzv. frontální chůze. <sup>[1]</sup> **Hennerova crescendová retropulze** – při vychýlení těžiště vzad nemocný couvá zrychlujícími se kroky až padá (postižení dráhy fronto-ponto-cerebelární). Při postižení frontální báze **hyposmie** či anosmie z postižení čichové dráhy.

## Odkazy

### Související články

- Rolandický syndrom
- Syndrom frontálního laloku
- Organický psychosyndrom

## Reference

1. AMBLER, Zdeněk. *Základy neurologie*. 6. vydání. Praha : Galén, 2006. 0 s. ISBN 80-7262-433-4.

## Použitá literatura

- SEIDL, Zdeněk a Jiří OBENBERGER. *Neurologie pro studium i praxi*. 2. vydání. Praha : Grada Publishing, 2004. ISBN 80-247-0623-7.
- BENEŠ, Jiří. *Studijní materiály* [online]. [cit. 2010-04-24]. <<http://jirben.wz.cz>>.