

# Poruchy vývoje zubů

**Poruchy vývoje zubů** můžeme základně rozdělit na dvě kategorie:

- anomálie počtu, tvaru a velikosti zubů;
- poruchy tvorby tvrdých zubních tkání.

## Etiologie

U vývojových poruch zubů a orofaciální soustavy se uplatňují **vlivy celkové a místní**.

### Celkové vlivy

Radíme sem dědičnost, onemocnění ohrožující plod (rubeola, syfilis), imunobiologické procesy, hypoxie, endokrinní, metabolické a hormonální poruchy. Prokázáný je také vliv léků (Thalidomid), alkoholu, stresu a dalších.

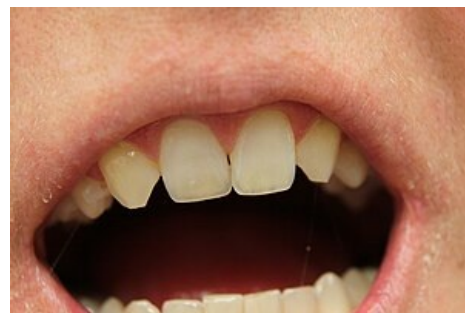### Místní vlivy

Sem patří převážně zánět a trauma.

## Anomálie počtu zubů

Vznikají porušením činnosti dentogingivální lišty. Dle typu poruchy dělíme anomálie počtu zubů na různé typy:

- Ageneze – nezaložení jednoho zubu.
- Hypodoncie – snížený počet zubů (chybí méně než 6 zubů) - vzniká zástavou proliferace buněk lišty. Nejčastěji chybí druhé horní řezáky, třetí moláry, druhé premoláry.
- Oligodoncie – nedojde k vytvoření většího počtu zubů (chybí 6 a více zubů). Oligodoncie je obvykle součástí syndromů, jako například ektodermální dysplázie, incontinentia pigmenti, rozštěpové anomálie, Downův syndrom, Riegrův syndrom, EEC syndrom. Jsou s ní spjaty i některé další poruchy vývoje zubů, jako například opožděný vývoj a erupce, mikrodoncie, čípkovité zuby, infraokluze dočasných molárů, zkrácení radixů, taurodontismus, rotace premolárů a postranních řezáků, hypoplázie, hypomineralizace a dentinogenesis imperfecta.
- Anodoncie – chrup není založen.
- Hyperodoncie – zvýšenou činností dentogingivální lišty dochází k zakládání a růstu přespočetných zubů (meziodentes, dentes praelactales).



Hypodoncie; chybějící druhé horní řezáky

## Terapie anomálií počtu zubů

Hypodoncii řešíme ve stálém chrupu ortodontickou léčbou a následnými protetickými pracemi. V dočasném chrupu léčba není obvykle nutná.

Hyperodoncie a dentes praelactales se nejčastěji řeší extrakcí.

## Anomálie tvaru zubů

- Makrodoncie - nadměrně velké zuby.
- Mikrodoncie - proporciálně malé zuby.
- Srostlice - nerozdělení zárodku nebo spojení dvou zárodků zubů.

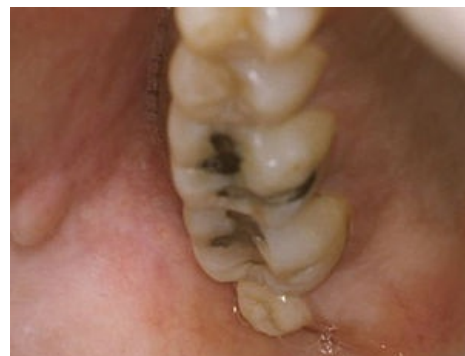## Poruchy tvorby zubních tkání

Mezi poruchy tvorby zubních tkání patří nespecifické změny tvrdých zubních tkání, které dělíme od tří kategorií:

- hypoplazie;
- hypomineralizace;
- dysplazie.

### Hypoplazie

Hypoplastické změny na zubech jsou způsobeny přerušením nebo předčasným zastavením amelogeneze. Poškození může nastat při horečnatých stavech, průjemových onemocněních, metabolických poruchách... Hypoplastické zuby se vyznačují různorodým vzhledem, jamkami, rýhami. Sklovina je tenká, nerovnoměrná, drsná.



Mikrodonický zub 18

Také zbarvení je atypické (žlutohnědá až tmavěhnědá).

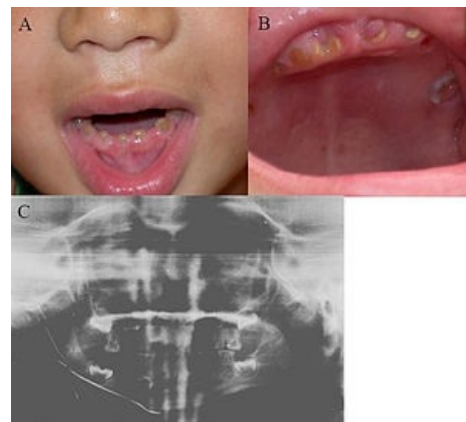
## Hypomineralizace

Hypomineralizace vzniká díky chybějící nebo nedostatečné počáteční kalcifikaci organické matrix. Pro zuby s hypomineralizací jsou typické skvrny na labiálních ploškách frontálních zubů. Zbarvením jsou bílé nebo nahnědlé. Sklovina je lesklá a hladká a tvar korunky je normální.

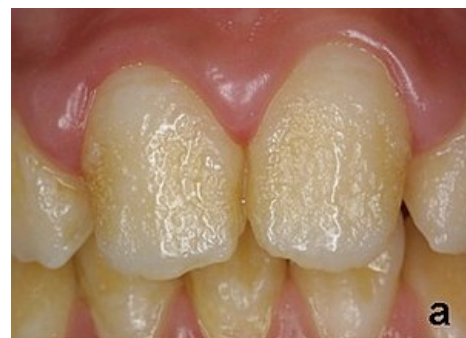## Dysplazie

Mezi dysplazie patří fluoróza, změny na zubech způsobené tetracyklinem, lues congenita, fetální erytroblastózou, dědičné poruchy amelogenesis imperfecta a dentinogenesis imperfecta.

- **Fluoróza**
  - Příčinou fluorózy je nadměrný příjem fluoridů při intraalveolárním vývoji zubů. Projevuje se bílými (křídovými) skvrnami na sklovině (lehká forma) a erozí se žlutohnědými skvrnami (těžká forma).
- **Tetracyklin**
  - Tetracyklinová antibiotika podaná v dětském věku způsobují změny na zubech jak v dočasné, tak trvalé dentici. Zubní tkáň bývá zbarvena převážně v krčkové části zubu a to do žlutohněda.
- **Fetální erytroblastóza**
  - Změny při fetální erytroblastóze se opět mohou vyskytovat jak v dočasné, tak i stálé dentici. Zuby jsou zeleně, žlutě nebo šedě zabarveny.
- **Lues congenita**
  - Zuby mají charakteristický anomální tvar (řezáky – soudkovité, moláry – tvar moruše, poupěte).
- **Amelogenesis imperfecta hereditaria**
  - Amelogenesis imperfecta hereditaria je dědičná anomálie, postihuje celý chrup, zuby jsou menší, hnědé. Pacienti často trpí zubním kamenem a plakem.
- **Dentinogenesis imperfecta hereditaria**
  - Dentinogenesis imperfecta hereditaria je dědičná anomálie stálé i dočasné dentice. Zuby jsou žlutavě až hnědě zabarvené a snadno podléhají abrazi.



Amelogenesis imperfecta



Amelogenesis imperfecta

## Léčení vývojových poruch zubních tkání

Léčba u vývojových poruch není vždy nutná. Zuby postižené hypomineralizací obvykle nevyžadují zvláštní ošetření. Hypoplazie a dysplazie způsobují nepříznivý vzhled, zvyšují riziko fraktur klinických korunek a zvyšují abrazi zubu. Všechny tyto projevy řešíme proteticky. Méně závažné formy hypoplazií i dysplazií můžeme ošetřit fotokompozitními materiály. Dětem s amelogenesis imperfecta věnujeme zvýšenou pozornost (instruktáže zubní hygieny) a také pravidelně odstraňujeme zubní plak a kámen.

## Odkazy

### Související články

- Vrozené vady dentinu
- Vývoj zubů

### Použitá literatura

- KOMÍNEK, Jaroslav. *Dětská stomatologie*. Avicenum vydání. 1988.
- STEJSKALOVÁ, Jitka. *Konzervační zubní lékařství*. 2. vydání. Praha : Galén, c2008. ISBN 978-80-7262-540-6.
- MERGLOVÁ, Vlasta a Romana IVANČÁKOVÁ. *Vývojové a získané poruchy zubů a tvrdých zubních tkání*. 1. vydání. Praha : Havlíček Brain Team, 2011. 119 s. ISBN 978-80-87109-27-4.