

Poruchy oka a vidění (pediatrie)

U malých dětí patří mezi **nejčastější oční vady** šilhání, tupozrakost, vysoká dalekozrakost, krátkozrakost a astigmatismus. Zvýšené riziko očních vad je v rodinách, kde se již oční vady vyskytují. Pravděpodobnost, že dítě vadu zdědí, je až 70 %.

Roční dítě má zrakové funkce vyvinuté jen asi na 10 %, tříleté dítě už na 80 % dospělého člověka. Vývoj zraku a prostorového vidění je v šesti až osmi letech prakticky ukončen.^[1]

Mezi poruchy oka a vidění u dětí patří: patologické postavení bulbu (strabismus, nystagmus), pokles zrakových funkcí (zejména zrakové ostrosti), změny na předním segmentu oka, změny na očním pozadí.

Strabismus

Šilhání (strabismus) je stav, kdy jedno oko sleduje předmět, druhé oko se stáčí jiným směrem a tím by mohlo vzniknout dvojité vidění. Mozek se dvojitému vidění brání tím, že přestane vnímat informaci z šilhajícího oka, a pokud tento stav trvá dlouho, vznikne **tupozrakost ze strabizmu**. Další možností, jak se mozek s touto situací vyrovnává, je vytvoření patologické spolupráce. To znamená, že se spolu oči naučí spolupracovat, ale na sítnici se vytvoří **nové místo nejostřejšího vidění**. Toto místo ale fyziologicky neodpovídá žluté skvrně na sítnici, a vytvořená spolupráce očí je tedy nekvalitní.

Zhruba do 4. (maximálně do 6.) měsíce věku se občasné šilhání považuje za normální.

Dynamické šilhání (konkomitantní strabismus) je důsledkem centrální poruchy v koordinaci motility obou očí. Neléčeno vede k tupozrakosti, ztrátě prostorového vidění a kosmetickému defektu postižené osoby.

Šilhání může být konvergentní (sbíhavé, esotropie), nebo divergentní (rozbíhavé, exotropie). Častější je směrem k nosu. Šilhání bývá velmi často spojeno s refrakční vadou (strabismus ex anopsia).^[1]

Léčba strabismu:

- Brýlová korekce.
- Ortoptická cvičení na speciálních ortooptických přístrojích (oční rehabilitace).
- Operace (v předškolním věku, brýle děti obvykle nosí i po operaci).^[1]

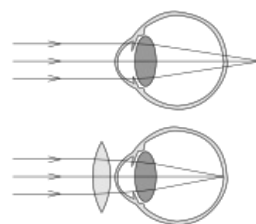
Nystagmus

Nystagmus začínající před 2. měsícem věku dítěte je s největší pravděpodobností neurologického původu nebo kongenitální. Vždy je ale nutné vyloučit oční příčinu.^[1]

Refrakční vady

Refrakční vady (ametropie) vznikají v důsledku porušení poměru mezi lomivou silou optického aparátu oka a jeho předozadní délkou. Zahrnují myopii a hypermetropii; astigmatismus a anizometrii (rozdíl v refrakci obou očí). Pokud nejsou refrakční vady včas zachyceny a korigovány, způsobují u dětí tupozrakost.

Dalekozrakost (hypermetropie) je nejčastěji způsobena tím, že je od narození kratší předozadní osa oka, než by měla být (tj. vada axiální). Světelné paprsky se pak lámou až za sítnicí místo na ní. Jelikož je lidské oko tento fakt schopno částečně kompenzovat akomodací, nemusí být vada zpočátku patrná. Tato vada může způsobit u dětí **předčasnou únavu a bolesti hlavy z nadměrné akomodace**. Dítě má **problémy se čtením, malováním, s jemnou motorikou**. Napravuje se brýlovou korekcí s konvexními čočkami, spojkami. Určitý stupeň dalekozrakosti se vyskytuje u všech novorozenců narozených v termínu, ale postupem věku většinou vymizí. Asi u 6 % dětí zůstávají hodnoty dalekozrakosti vyšší, což může vést ke vzniku šilhání, anebo může následně vzniknout tupozrakost.



Princip **hypermetropie** a její korekce spojnou čočkou

Krátkozrakost (myopie) – dispozice ke krátkozrakosti je také vrozená. Většinou se myopie projeví až ve školním věku, ale výjimečně i dříve, například u nedonošených dětí po proběhlé ROP (retinopatii nedonošených) či DMO (dětské mozkové obrně). Příčinou je nejčastěji *příliš dlouhé oko*, tj. vada axiální. Další příčinou může být *větší optická mohutnost rohovky a čočky*, než je pro oko potřebné, která vede k tomu, že se světelné paprsky sbíhají před sítnicí a na sítnici vzniká neostřý obraz. Může to být i indexová vada z *poruch lomivosti* optických médií (rohovka, čočka a zejména sklivce). Nejčastěji se zjistí po nástupu do základní školy, kdy má dítě **problémy přečíst text na tabuli**. Na blízko vidí dítě bez problémů. Pokud venku či při sledování televize mžourá nebo přivírá oči, doporučujeme také oční vyšetření. Krátkozrakost se koriguje konkávními, rozptylnými čočkami a měla by být korigována nejslabší hodnotou dioptrie, se kterou dítě přečte požadovanou velikost znaků monokulárně.

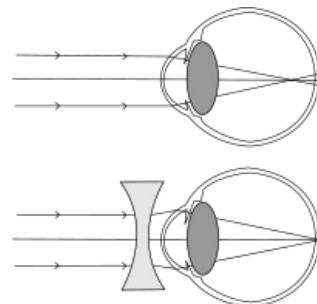
Astigmatismus – nestejněměrné zakřivení rohovky (vzácněji čočky), při němž pacient vidí špatně do dálky i do blízka. Může se vyskytovat samostatně, či s myopií i hypermetropií. Koriguje se tzv. cylindrickými skly.^[1]

Diagnostika refrakčních vad

Vyšetření zrakové ostrosti je součástí pravidelných pediatrických preventivních prohlídek.

- U novorozenců lze vyšetřit fixaci pomocí oftalmoskopu.
- U malých dětí lze zrakovou ostrost zjistit **preferenčním viděním** – jedná se o různé testy, u nichž lze zachytit sledovací reakce a fixace pohybu.
- Od 3 let se zraková ostrost vyšetřuje na **obrázkových optotypech**, od 4 let na **E optotypech**, od 7 let **optotypy s písmeny**.

Oftalmolog vyšetřuje refrakční vady vždy v cykloplegii, tj. po aplikaci očních kapek (cykloplegik), které nejen rozšíří zornice, ale i krátkodobě vyřadí schopnost akomodace. K měření refrakce se používají automatické refraktometry. U kojenců a malých dětí se dále využívá skiaskopie, která vychází z hodnocení nepoměru lomivosti optických prostředí a délky bulbu. Oftalmolog vyvolává retinoskopem nebo plochým zrcátkem světelný reflex od očního pozadí dítěte. Předkládáním čoček ve skiaskopické liště se postupně zesiluje jejich hypermetropická nebo myopická hodnota.^[1]



Princip **myopie** a její korekce rozptylnou čočkou

Léčba refrakčních vad

- Brýlová korekce, u výrazných refrakčních vad kontaktní čočky.
- Laserová korekce - rohovkový epitel je speciálním nožem pouze neúplně delaminován od stromatu rohovky a po samotném laserovém zákroku opět

přiklopen zpět na původní místo.

- Trvalé sledování je nutné.^[1]

 *Podrobnější informace naleznete na stránce Léčba refrakčních vad.*

Tupozrakost

Tupozrakost (amblyopie) je neschopnost mozku vnímat obraz přicházející ze sítnice. Vzniká v období, kdy obě oči začínají spolupracovat prostřednictvím fúzního reflexu. Pokud je v tomto období či později obraz přicházející z jednoho oka méně ostrý ve srovnání s druhým okem, mozek toto oko „vypne“, aby jej nerušilo dvojité vidění. Tupozrakost může doprovázet oční vady, anizometropii, strabismus, astigmatismus, hypermetropii, ale příčinou mohou být někdy i různé vrozené vady oka, získané zákaly, poruchy sítnice či zrakového nervu. Dítě s tupozrakostí nemusí mít žádné obtíže, často je náhodně zjištěna při očním vyšetření. Při tupozrakosti obraz z postiženého oka vnímán méně ostře, což bývá většinou příčinou **poruchy vývoje binokulárního vidění** (vnímání obrazů z každého oka v jednom výsledném obraze).^[1]

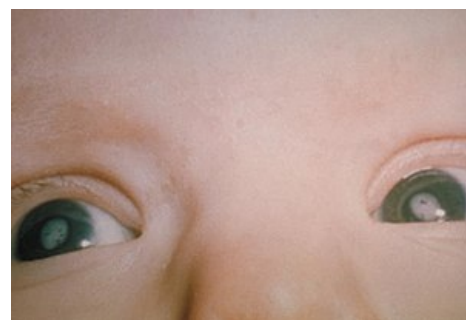Základem úspěšné léčby je její včasné zahájení. Zraková funkce, která se nevycvičí do šesti až osmi let, je trvale ztracena.

Pleoptická léčba - dítě dostane dioptrické brýle, zdravé oko se zakrývá okluzorem a tím je tupozraké oko nuceno převzít funkci. Léčba je pro děti náročná a nepříjemná, a proto je důležitá motivace. Léčba s okluzí by měla být aktivní. Nejčastěji využívá spolupráce oka a ruky. Nejvhodnějšími cvičeními jsou tedy hry a skládačky – tj. například skládání puzzle, stavebnice, prohlížení obrázků, kreslení a další. Léčba trvá roky. Tím, že léčba tupozrakosti zatěžuje jen jedno oko, může být vývoj binokulárního vidění zpomalen, případně úplně pozastaven. Pleoptická a ortoptická léčba mají za úkol vývoj binokulárního vidění stimulovat a upevňovat jeho jednotlivé složky.^[1]

Vrozená katarakta

Kongenitální katarakta neboli vrozený šedý zákal **narušuje optickou průhlednost čočky** v kritickém období vývoje zrakových funkcí. Bezprostředně po narození tak dochází k útlumu zrakových vjemů v postiženém oku. Následkem může být rychle vznikající a později již obtížně léčitelná tupozrakost a porucha binokulárních funkcí – tedy funkcí umožňujících současně pozorování oběma očima. Včasná detekce vrozené katarakty je klíčovým momentem v terapii, proto byl zaveden **celoplošný screening v porodnicích**.

Vrozená katarakta může být oboustranná, nebo jednostranná, a její příčiny jsou různorodé. Uplatňují se zde virové, parazitární nebo jiné zánětlivé infekce v prenatálním období. Dále mohou působit genetické predispozice (familiární). Celá řada případů ovšem zůstává neobjasněna (idiopatická). Mezi projevy katarakty patří: šedavý lesk v zornici, šilhání, nystagmus nebo bloudivé pohyby očí.



Vrozená katarakta při syndromu kongenitálních zarděnek

Terapie: mikrochirurgické odstranění zkalené čočky a náhrada aplikací nitrooční umělé čočky event. korekce vzniklé dioptrické změny kontaktní čočkou či speciálními brýlemi. Již od 2-3 měsíců věku. Nutné je trvalé sledování na specializovaném pracovišti, kde se pravidelně hodnotí vývoj dioptrií, růst oka, zraková ostrost a vždy se rychle reaguje na všechny vývojové změny. Cílem je co nejvíce rozvinout zrakovou ostrost a binokulární vidění.^[2]

Glaukom

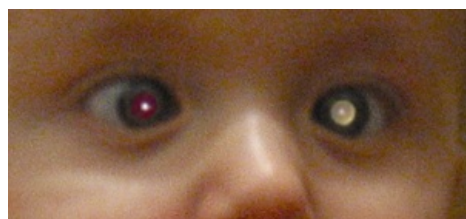Glaukom neboli vrozený zelený zákal je onemocnění, u kterého dochází v důsledku zvýšeného nitroočního tlaku a dalších faktorů k poškození nervových struktur sítnice a následně poruše zrakových funkcí. Mezi hlavní příznaky onemocnění patří světloplachost, slzení, blefarospasmus (křeč očních víček), zašednutí rohovky nebo zvětšování celého oka (hydroftalmus) v důsledku narůstajícího nitroočního tlaku, kterému dětské oko v důsledku své elasticity ustupuje a tím se zvětšuje (rodiče přitom mívají paradoxně dojem, že jejich dítě má krásné velké oči).

Vrozený glaukom vzniká nejčastěji na podkladě **poruchy cirkulace nitroočního moku** v dětském oku. Příčinou je mnohdy přítomnost mechanické překážky, která brání správné filtraci v duhovko-rohovkovém úhlu. U glaukomu existují i genetické predispozice. Větší výskyt vrozeného glaukomu je u chlapců a v romské populaci. Vrozený glaukom může být součástí také jiných, často vzácných kongenitálních vad. Spojen bývá například se Sturge-Weberovým nebo Marfanovým syndromem nebo neurofibromatózou.

Diagnostika se provádí v celkové anestezii. **Léčba** - lokální antiglaukomatika; nitrooční mikrochirurgická operace - tzv. drenážní, filtrační operace s cílem uvolnit odtokové cesty; event. laserová cyklofotokoagulace - redukce produkce nitrooční tekutiny u řasnatého tělíska. Nutné doživotní sledování (nitrooční tlak, zorné pole, stav nervových vláken na sítnici - GDX vyšetření). Prognóza onemocnění záleží na tom, kdy byl glaukom diagnostikován, na jeho průběhu a léčbě.^[2]

Retinoblastom

Retinoblastom (Rb) jako maligní nitrooční nádor ohrožuje pacienta na životě a proto je včasná diagnóza zvláště naléhavá. Jedná se o typický nádor dětského věku, postiženy bývají nejčastěji **děti do 3 let věku** onemocnění se projevuje šilháním pro zhoršený vizi, leukokorií a v pozdních fázích iritací oka. Při včasné zachytu a společné oftalmologické a onkologické léčbě na specializovaném pracovišti se lze vyhnout enukleaci postiženého oka. Trvalá dispensarizace je nezbytná i vzhledem ke zvýšenému riziku sekundárních malignit v pozdějším věku.



Leukokorie u dítěte s retinoblastomem

Retinoblastom je nejčastějším nitroočním nádorem dětského věku s incidencí 1 na 14 700–22 600 narozených dětí^[3]; v České republice se každoročně diagnostikuje v průměru 6 až 7 dětí s tímto onemocněním.

Hereditární, bilaterální nebo multifokální retinoblastom vzniká na podkladě zárodečné **mutace retinoblastomového genu (Rb1)** (většinou vzniklé de novo, méně často zděděné). Jedná se asi o 40 % retinoblastomů. Většinou se diagnostikuje u dětí kolem jednoho roku věku.

Unilaterální forma retinoblastomu vytváří pouze jedno ložisko, a častěji se vyskytuje u starších dětí mezi 1.–3. rokem věku. Gen Rb1 je mutován pouze v nádorové tkáni. 10–15% dětí s hereditárním retinoblastomem má onemocnění lokalizované pouze v jednom bulbu, proto je vždy nutné genetické vyšetření periferní krve.

Retinoblastom roste ze světločivné vrstvy oka směrem pod sítnici a do sklivcového prostoru. Jak nádor postupuje, dochází k invazi nádorových hmot (seeding) do cévnatky a/nebo přes lamina cribrosa do optického nervu, což oboje zvyšuje riziko metastáz do CNS. Přes obaly oka může postoupit per continuitatem do orbity. Mezi vzácné a velmi pokročilé formy Rb patří retinoblastom trilaterální, který postihuje obě oči a dále je přítomno nádorové ložisko v mozku, v oblasti pinealis.

Nejčastějším příznakem je **leukokorie**, bělavý reflex v zornici, který je většinou viditelný na fotografii pořízené s bleskem. Dalším častým projevem retinoblastomu je strabismus, především pokud nádor postihuje makulární sítnici. Dalšími příznaky může být orbitocelulitida, heterochromie duhovek (rozdílná barva na obou očích) a zvýšený nitrooční tlak.

Diagnóza se provádí v celkové anestezii - nepřímá oftalmoskopie s impresí, ultrasonografické vyšetření bulbů a očních a fotodokumentace. Součástí diagnostiky je i MR mozku a genetické vyšetření periferní krve na případné somatické mutace Rb1 genu. U pokročilých Rb se doplňuje lumbální punkce, případně aspirace kostní dřeně, scintigrafie skeletu, rentgenové vyšetření plic a ultrasonografie břicha k nalezení potenciálních vzdálených metastáz.

Léčba:

- lokální techniky - enukleace, kryoterapie, transpupilární termoterapie, brachyterapie, intravitreální či episklerální chemoterapie;
- systémové techniky: systémové chemoterapie či chemoterapie podávané selektivně do arteria oftalmika, externí radioterapie (fotonové či protonové).

Retinoblastom bývá ve vyspělých zemích vyléčitelné onemocnění, pokud je nádor přítomen pouze v očním bulbu dosahuje šance na celkové vyléčení téměř 100%.^[4]

Vrozené vývojové anomálie oka

Vrozené vývojové anomálie představují větší skupinu vzácných postižení, které se zpravidla projevují již u nejmenších dětí a jsou spojeny s výrazným poklesem zrakových funkcí. Relativně nejčastěji se setkáváme s iridokorneální dysgenezí, perzistencí primárního hyperplastického slivce a kongenitální ptózou.

Fyziologický vývoj vidění

- Novorozenec: skotopické vidění (vidění za šera zprostředkované tyčinkami; slouží k detekci pohybujících se nekontrastních předmětů a změn v prostoru) a stejnosměrné, konjugované, pátrací pohyby očí – verze;
- 2. týden: počátek fotopického vidění (vidění nehybného, vysoce kontrastního předmětu za světla a vnímání barev);
- 1. měsíc: monokulární periferní fixace, fixační a pohledový reflex;
- 2. měsíc: binokulární periferní fixace, verze;
- 3. měsíc: centrální fixace a protisměrné, diskonjugované pohyby - vergence;
- 4. měsíc: plná akomodace, akomodačně konvergentní reflex;
- 6. měsíc: dokončení vývoje fovey a foveoly, trvalá centrální fixace, počátek fúze (mozek spojuje obrázky obou očí v jeden prostorový vjem);
- 9.–12. měsíc: upevnění binokulárních reflexů (fixační, akomodačně-konvergenční a fúzní reflex);
- 3 roky: upevnění fúzního reflexu;
- 4–6 let: poznání souvislosti prostorového vidění, upevnění binokulárního vidění.^{[1][5][6][1]}

Problémy novorozeneckého a kojeneckého věku

Pro novorozence a kojence jsou typické záněty spojivek nebo problémy se slznými cestami (vrozené zúžení nebo neprůchodnost), které se projeví opakovanými záněty a slzením většinou jednoho oka. Řeší se buď konzervativně kapkami a digitální tlakovou masáží slzného vaku, nebo průplachem či sondáží slzných cest.

U novorozenců se také může objevit šedý a zelený zákal. V období prvního až druhého roku dítěte je bohužel možné diagnostikovat i zhoubný nádor sítnice (retinoblastom). Toto nádorové onemocnění se řeší pouze na specializovaném pracovišti a ve spolupráci s onkology. Komplexní a včasná terapie má dobré výsledky.

Od 6. měsíce se začínají projevovat oční vady. Nejčastější je dalekozrakost, poté krátkozrakost a astigmatismus. Tupo-zrakost a šilhání lze léčit pouze v dětském věku. Přetrvávají-li po šestém a sedmém roce, jsou již trvalé a po osmém roce většinou nelze oko vycvičit a zapojit do prostorového vnímání.^[1]

Vyšetření očí a zraku

V současnosti se v porodnici u každého novorozence provádí tzv. **screening na vrozený šedý zákal**. Prosvícením každého oka oftalmoskopem se zjistí, zda jsou optická média očí čirá. Včasná detekce a korekce má zásadní vliv na budoucí rozvoj zrakových funkcí. Vrozenou kataraktu je možné operovat již několik týdnů po porodu.

Pediatr provádí vyšetření zraku **v rámci všech preventivních prohlídek**. Očních vad či odchylek si často všimnou rodiče, kteří jsou s dítětem v neustálém kontaktu. U dětí, které nespolupracují a tedy nemohou absolvovat vyšetření na optotypech je možné screeningově vyšetřit zrak pomocí přenosného **autorefraktometru** (Plusoptix), který měří refrakční vady, postavení očí, rohovkové reflexy, průměry zornic. Dítě sedí na židli nebo na klíně rodiče. Je na něj namířena kamera se světelnými a zvukovými doprovodnými efekty, která zachytí jeho pohled. Infračervené světlo prochází skrz zornice na sítnici, z odraženého světla od sítnice vzniká na zornici podle stupně refrakční vady specifický světelný obrazec. Z charakteru tohoto obrazce jsou vypočteny sférické hodnoty refrakce, měření je opakováno ve třech meridiánech, aby mohl být odhalen i případný astigmatismus. Vyšetření je bezkontaktní, binokulární, bez nutnosti rozkapání očí, je rychlé, pro dítě šetrné a nenáročné, zcela bezbolestné a lze je provádět již od 6 měsíců věku.^[1]

Odkazy

Související články

Externí odkazy

<https://www.pediatricpropraxi.cz/pdfs/ped/2013/06/03.pdf>

Reference

1. ŠTROFOVÁ, H a P TEPLANOVÁ. Screening zrakových vad u dětí. *Pediatric pro praxi* [online]. 2014, roč. 15, vol. 6, s. 334-336, dostupné také z <<https://www.solen.cz/pdfs/ped/2014/06/02.pdf>>.
2. ODEHNAL, M. Vrozená katarakta a glaukom. *Sanguis* [online]. 2010, roč. -, vol. 83, s. 85, dostupné také z <<http://www.sanguis.cz/index1.php?linkID=art3291>>.
3. MacCarthy A, Draper GJ, Steliarova-Foucher E, Kingston JE. Retinoblastoma incidence and survival in European children (1978–1997). Report from the Automated Childhood Cancer Information System project, Eur J Cancer, 2006; 42: 2092–2102.
4. ŠVOJGR, K. Retinoblastom. *Onkologie* [online]. 2016, roč. 10, vol. 5, s. 215–217, dostupné také z <<https://www.solen.cz/pdfs/xon/2016/05/03.pdf>>.
5. Krásný J, Autrata R. Dětská oftalmologie a strabismus. In: Kuchynka P, a kol. Oční lékařství. Praha: Grada, 2007: 645–726.

6. Zabanová A. Fyziologický vývoj vidění u dětí během prvních let života. Neonatologické listy 1997; 3(4): 292–296.