

# Poruchy kalciofosfátového metabolismu

**Poruchy kalciofosfátového metabolismu** jsou provázené abnormálními hladinami vápníku a/nebo fosforu a zahrnují poruchy vstřebávání, transportu, skladování a utilizace těchto minerálů.

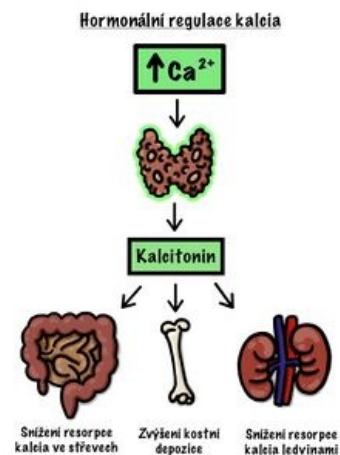
## Kalciofosfátový metabolismus

Kalcium je z 99 % uloženo v mineralizované kostní hmotě a 1 % je ve formě kalciových iontů součástí vnitřního prostředí organismu. **Kalcémii** reguluje především **vitamin D** a **parathormon**, v menší míře také **kalcitonin**.

Exogenním zdrojem vitaminu D jsou především ryby a endogenním zdrojem je 7-dehydrocholesterol, který je v kůži účinkem UV záření přeměněn na cholekalciferol (vitamin D<sub>3</sub>) → v játrech na kalcidiol (25(OH)D<sub>3</sub>) → v ledvinách na kalcitriol (1,25(OH)<sub>2</sub>D<sub>3</sub>), nejúčinnější metabolit.

Parathormon (PTH) je peptidový hormon tvořený příštítnými tělísky. Syntéza a sekrece je řízena jednoduchou zpětnou vazbou – při **hypokalcémii stoupá výdej PTH** do krve.

Kalcitonin (tyreokalcitonin) je peptidový hormon tvořený parafolikulárními (C-buňkami) štítné žlázy; koncentrace kalcitoninu stoupá při hyperkalcémii, má tedy hypokalcemizující účinek.<sup>[1][2]</sup>



Hormonální up-regulace vápníku

Vliv jednotlivých hormonů na hladinu Ca<sup>2+</sup> a fosfátů v krvi<sup>[2][1]</sup>

	Vitamin D	Parathormon	Kalcitonin
<b>ledviny</b>	↑ reabsorpci Ca <sup>2+</sup> a fosfátů	↑ resorpci Ca <sup>2+</sup> a exkreci fosfátů, stimuluje produkci kalcitriolu	↑ vylučování Ca <sup>2+</sup> , ↑ vylučování fosfátů
<b>kost</b>	<b>mineralizace kostí</b> ; vysoké hladiny naopak odvrhují	resorpce kostí (aktivace osteoklastů), <b>kalcemie</b> a fosfatemie stoupá	inhibice osteoklastů, ukládání Ca <sup>2+</sup> do kostí
<b>střevo</b>	stimuluje resorpci Ca <sup>2+</sup> a fosfátů	stimuluje produkci kalcitriolu → stimuluje resorpci Ca <sup>2+</sup> a fosfátů	-

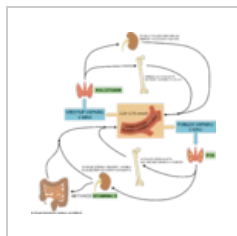


Schéma kalciofosfátového metabolismu]]

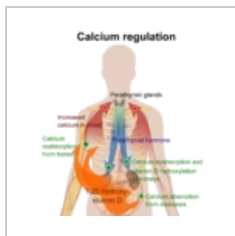
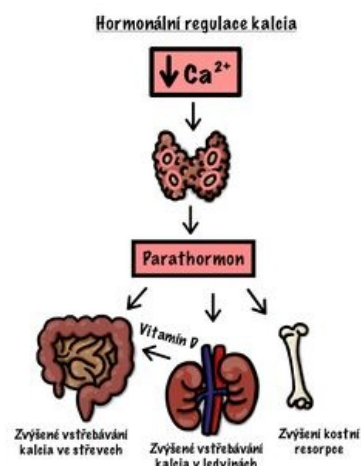


Schéma regulace kalcémie]]



Hormonální down-regulace vápníku

[Podrobnější informace naleznete na stránce Kalciofosfátový metabolismus.](#)

## Poruchy kalciofosfátového metabolismu u dětí

### Hypokalcémie

- sérové kalcium < 2,0 mmol/l.<sup>[1]</sup>

### Klinické projevy

- **akutní**: apnoe u novorozence, tetanie, záchvaty křečí (připomínají epilepsii), svalové spasmy, laryngospasmus, dysartrie ze spasmu maseterů, karpopedální spasmy, na EKG prodloužený QT interval
- **latentní** tetanie: Chvostkův příznak (poklep na tvář před čelistní kloub v místě nervus facialis vede k záškubu ve tváři), Trousseauův příznak (nafouknutá manžeta tonometru na paži vyvolá během několika minut příznak porodnické ruky)
- **chronická**: poruchy růstu vlasů a nehtů, event. ukládání kalcia do měkkých tkání → katarakta, kalcifikace bazálních ganglií, nefrokalcinóza, kalcifikace podkoží v místech hematomů a drobných traumat.

### Diferenciální diagnostika

- snížená sekrece nebo snížené účinky **PTH**: hypoparatyreóza (DiGeorgeův syndrom, aktivační mutace calcium sensing receptoru, autoimunitní destrukce – autoimunitní polyglandulární syndrom I. typu, iatrogenní

poškození při operaci štítné žlázy), pseudohypoparatyreóza (rezistence cílových orgánů k PTH), hypomagnezémie;

- deficit nebo porucha účinku **vitaminu D**: rachitida z nedostatku vitaminu D, vitamin D-dependentní rachitida typu I a II;
- **hyperfosfatémie**: chronická renální insuficience, léčba cytostatiky, excesivní přísun fosfátů;
- **malabsorpční syndrom**.<sup>[1]</sup>

## Hyperkalcémie

- sérové kalcium > 2,6 mmol/l.<sup>[1]</sup>

## Klinické projevy

- snížená motilita gastrointestinálního traktu, zácpa, nechutenství, nevolnost, zvracení,
- neurologické příznaky: svalová slabost, somnolence, zmatenost, halucinace, kóma,
- kardiovaskulární příznaky: hypertenze, tachykardie, změny na EKG.

## Diferenciální diagnostika

- **hyperparatyreóza**: adenom přštítného tělíska (nejčastější příčina hyperkalcémie), inaktivační mutace calcium sensing receptoru;
- zvýšená resorpce kalcia **střevem** a/nebo **ledvinami**: deficit fosfátů (nedonošené děti), léčba thiazidovými diuretiky, intoxikace vitaminem D, A, sarkoidóza;
- zvýšená resorpce kalcia **z kostí**: tyreotoxikóza, imobilizace, malignity, kostní metastázy, paraneoplastická sekrece PTH nebo PTH-related proteinu.<sup>[1]</sup>

## Rachitida

- porucha mineralizace kostí v důsledku nedostatku vitaminu D či kalcia nebo poruch jejich metabolismu:

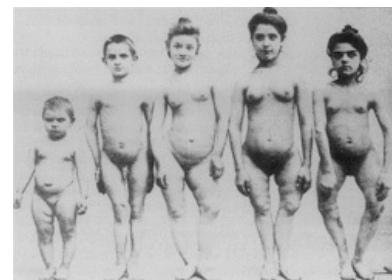
- **rachitida z nedostatku vitaminu D** (děti) / osteomalacie (dospělí)

- vzniká při nedostatku vitaminu D a/nebo kalcia;
- rizikové skupiny: plně kojené děti tmavé pleti, kterým rodiče nepodávají vitamin D, tmavá pleť, přísná vegetariánská (veganská) dieta, malabsorpční syndromy s poruchou vstřebávání tuků, cystická fibróza, jiné poruchy zevní sekrece pankreatu, poruchy sekrece žluči, neléčená celiakie;
  1. fáze: ↓ kalcémie → ↑ parathormon → normalizace kalcémie, fosfaturie, stimulace tvorby kalcitriolu → ↑ aktivita osteoklastů → ↑ alkalická fosfatáza;
  2. fáze: resorpce kostí (parathormon+kalcitriol) → klasické klinické příznaky rachitidy a typický RTG obraz na skeletu (kraniotabes, opožděný uzávěr velké fontanely, caput quadratum, rachitický růženec, Harrisonova rýha, pectus carinatum, genua valga, genua vara, opožděná erupce mléčné dentice, defekty skloviny, kazivost zubů);
  3. fáze: vyčerpání zásob kalcitriolu, bez kterého PTH nedokáže odbourávat kost → ↓ kalcémie i přes výraznou hyperparathyreózu → klinické příznaky hypokalcémie (spasmofilie, tetanie, laryngospasmus, křeče) a deficitu vitaminu D (časté a vážněji probíhající respirační infekty);
- laboratorní nález:  $\text{Ca}^{2+}$  při dolní hranici, poté snížený, fosfát zvýšený → normální → snížený, ALP vysoká, parathormon zvýšený, 25-OH-vitamin D snížený;
- léčba: vitamin D (cholekaciferol i.m. event. p.o.), vápník; při manifestní tetanii 10 % calcium gluconicum i.v.

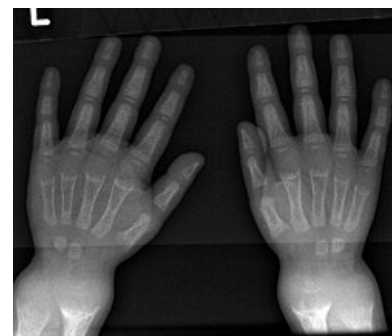
- **vitamin D-dependentní rachitida typu I** – AR dědičný defekt renální 25-OH-D  $\alpha$ -hydroxylázy → blokována syntéza kalcitriolu → klinické projevy rachitidy ve 2. trimestru → celoživotní substituce kalcitriolu;

- **vitamin D-dependentní rachitida typu II** – AR dědičný defekt receptoru, který způsobuje rezistenci cílových orgánů (střeva a skeletu) na kalcitriol → celoživotní substituce velmi vysokých dávek kalcitriolu, obtížně léčitelná;

- **familiární hypofosfatemická vitamin D-rezistentní rachitida** – X-vázaná porucha zpětné resorpce fosfátů v proximálních tubulech ledvin → vysoké ztráty fosfátů močí („fosfátový diabetes“) → manifestace po začátku chůze: deformace dolních končetin, růstová retardace → substituce fosfátů a kalcitriolu.<sup>[1]</sup>



Sourozenci s rachitidou



Typický rtg obraz floridní rachitidy – pohárkovité rozšíření na distálních koncích ulny a radia („rachitické pohárky“)

Podrobnější informace naleznete na stránce Rachitida.

## Osteoporóza

- systémové metabolické onemocnění skeletu, charakterizované poruchou mechanické odolnosti kosti zvyšující riziko zlomenin;
- diagnostická kritéria u dětí: klinicky významná anamnéza zlomenin a abnormní denzitometrie (dvoufotonová RTG absorpciometrie, periferní kvantitativní výpočetní tomografie);

- primární osteoporóza (u dětí vzácná): osteogenesis imperfecta, idiopatická juvenilní osteoporóza aj.;
- sekundární osteoporóza při onkologických onem. (leukemie léčená chemoterapií), systémových onem. s vysokodávkovanou léčbou kortikosteroidy (JIA), při endogenní nadprodukci kortizolu (Cushingův syndrom, Cushingova nemoc) a neuromuskulárních onemocněních (spina bifida, svalové dystrofie), při mentální anorexii, neléčené celiakii či imobilizaci;
- terapie: bisfosfonáty;
- prevence: adekvátní fyzická aktivita a výživa, vitamin D a kalcium.<sup>[1]</sup>

 *Podrobnější informace naleznete na stránce Osteoporóza.*

## Familiární poruchy kalciofosfátového metabolismu

- Familiární hypokalciurická hyperkalcemie (FHH) – mutace v receptoru pro kalcium,
- novorozenecká hyperparatyreóza,
- hyperkalciurická hypokalcemie,
- hereditární hypofosfatemická křivice.<sup>[3]</sup>

## Odkazy

### Související články

- Osteopetróza (*morbus Albers-Schönberg*) • McCuneův-Albrightův syndrom • Osteogenesis imperfecta
- Rachitis • Osteoporóza • Osteomalacie • Hypoparatyreóza
- Kalciofosfátový metabolismus • Indikátory kostní přestavby, markery kostní resorpce
- Metabolické kostní onemocnění z nezralosti

### Reference

1. LEBL, J, J JANDA a P POHUNEK, et al. *Klinická pediatrie*. 1. vydání. Galén, 2012. 698 s. s. 189-196. ISBN 978-80-7262-772-1.
2. SILBERNAGL, Stefan a Agamemnon DESPOPOULOS. *Atlas fyziologie člověka : 6. vydání, zcela přepracované a rozšířené*. 3. vydání. Praha : Grada, 2004. s. 290-293. ISBN 80-247-0630-X.
3. ŽOFKOVÁ, I. *Familiární hyperkalcemie a hypofosfatemie a jejich význam v diferenciální diagnostice poruch kalcium-fosfátového metabolismu* [online]. ©2010. [cit. 2011-04-17]. <<https://www.prolekare.cz/casopisy/vnitri-lekarstvi>>.



### Článek neobsahuje vše, co by měl.

Můžete se přidat k jeho autorům ([https://www.wikiskripta.eu/index.php?title=Poruchy\\_kalciofosf%C3%A1tov%C3%A9ho\\_metabolismu&action=history](https://www.wikiskripta.eu/index.php?title=Poruchy_kalciofosf%C3%A1tov%C3%A9ho_metabolismu&action=history)) a jej.

O vhodných změnách se lze poradit v diskusi.