

# Poruchy hojení zlomenin

Mezi **poruchy hojení zlomenin** řadíme:

- prodloužené hojení;
- malunion;
- pakloub.

## Prodloužené hojení zlomenin

Pojem **prodloužené hojení zlomenin** znamená, že doba hojení je **delší** než očekávané hojení zlomeniny (6–8 týdnů).

Řeší se:

- **prodloužením imobilizace;**
- u konzervativně léčených zlomenin operační **osteosyntézou;**
- někdy se též provádí **spongioplastika**.

## Malunion

**Malunion** představuje zhojení v **nesprávném postavení**.

- Může být *asymptomatické* nebo se projeví *poruchou funkce*;
- vzniká při **nedokonalé repozici** nebo po **nestabilní fixaci** (*redislokace* – proto jsou nutné opakované RTG kontroly);
- provádí se **osteotomie** a **osteosyntéza** ve správném postavení k předejití artrózy z nesprávného zatěžování.

## Pakloub

**Pakloub** (*pseudoartróza*) je charakterizován jako porucha hojení zlomeniny, kdy nedochází ke kostěnému srůstu fragmentů ani za dobu **dvojnásobnou** v porovnání s normálním průběhem hojení (do té doby hovoříme pouze o *prodlouženém hojení*).

Lomná linie je vyplněná **vazivem** a obklopena vazivovým **pouzdrém**, které obsahuje **tekutinu**.

### Klasifikace podle klinického nálezu

- **chabé**: nepevné, s velkou patologickou *pohyblivostí*, nesnese zatížení
- **pevné**: bez patologické hybnosti, snáší i zatěžování

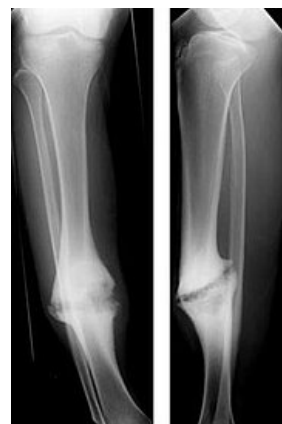### Klasifikace podle Čecha a Webera

1. **Vitální** – nedostatečná stabilizace a imobilizace zlomeniny, **dostatečné prokrvení** a tendence k hojení.
  - *Hypertrofický*;
  - *normotrofický* – vzniká většinou u nestabilních osteosyntéz;
  - *oligotrofický* – vzniká většinou přetaženou skeletální trakcí.
2. **Avitální** – **nedostatečné prokrvení**, sklerotizace nebo osteoporóza konců kostí.
  - *Dystrofický*;
  - *nekrotický*;
  - *defektní*;
  - *atrofický*.

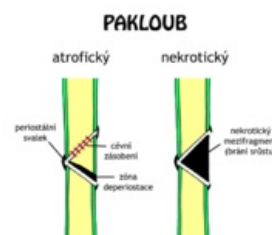
Nejzávažnější formou je **pakloub infikovaný** – vyskytuje se u všech výše uvedených forem a může vést až k amputaci končetiny. Zvláštním příkladem je **pakloub tibie** při zlomeninách bérce, kde se dříve zhojí fibula a působí jako rozpěrka (podobně při zlomeninách radia působí dřívější zhojení ulny).



špatně zahojená zlomenina femuru



Hypertrofický pakloub tibie



Atrofický a nekrotický pakloub

## Odkazy

## Související články

- Kost
- Prodloužené hojení zlomenin
- Růst a hojení kosti

## Zdroj

- PASTOR, Jan. *Langenbeck's medical web page* [online]. [cit. 12.4.2010]. <<https://langenbeck.webs.com/>>.