

Plicní embolie

Plicní embolie (PE) je život ohrožující stav, který vzniká na podkladě **obstrukce a. pulmonalis nebo její větve**. Nejčastěji se jedná o trombembolickou obstrukci, méně často o embolii tukovou, embolii plodovou vodou, vzduchem nebo nádorovými buňkami.

Efekt plicního embolu je mechanický (obstrukce a. pulmonalis či její větve), až sekundárně se přidružuje vazokonstrikce a bronchokonstrikce.

Zdroje trombotických embolií^[1]

Většina trombembolií pochází z **proximálních hlubokých žil dolních končetin (vv. popliteae a vv. femorales) a pánevních žil**. Uvádí se, že více než 50 % pacientů s proximální hlubokou žilní trombózou má současně známky plicní embolie^[2]. Mezi další, méně časté, zdroje patří vv. renales, v. cava inferior, pravé srdce a také, v souvislosti se zavedením centrálních žilních katetrů, v. cava superior.

Při hluboké žilní trombóze v oblasti lýtky zřídka dochází k embolizaci do plic. Až dvě třetiny trombů v této lokalizaci se rozpustí spontánně^[2]. Jisté riziko však představuje jejich možné rozšíření do žil uložených proximálně, odkud je embolizace mnohem pravděpodobnější.

Rizikové faktory

Mezi **vrozené** rizikové faktory patří především geneticky podmíněné trombofilní stavy. Nejčastější je Leidenská mutace a mutace genu pro protrombin. Poměrně časté jsou také defekty proteinů S a C a anitrombinu III a antifosfolipidový syndrom.

Mezi hlavní **získané** rizikové faktory počítáme

- trombózu nebo plicní embolii v anamnéze,
- velký chirurgický výkon (obzvláště ortopedický) a traumata (hlavně dolních končetin),
- onkologické onemocnění

(až 20 % pacientů se symptomatickou hlubokou žilní trombózou má známou aktivní malignitu^[3]),

- těhotenství a perorální antikoncepci,
- imobilizaci (často po operacích a úrazech, nebo při dlouhém cestování)
- primární varixy,
- vyšší věk a obezitu,
- žilní katétry a jiné.

V patogenezi žilní trombózy se často uplatňuje několik rizikových faktorů, ať už získaných nebo vrozených, současně. Uvádá se, že až 50 % případů žilní trombózy u pacientů s vrozenou trombofilií je asociováno s přítomností dalšího získaného rizikového faktoru^[3]. Příkladem kombinace více rizikových faktorů může být i tzv. *syndrom ekonomické třídy*, při kterém dochází ke kombinaci nedostatku pohybu, stlačení žil dolních končetin a dehydrataci během dlouhého letu.

Obecně se jedná o stázu krve v žilách, trauma žilní stěny, defekt hemokoagulace.

Důsledky embolizace

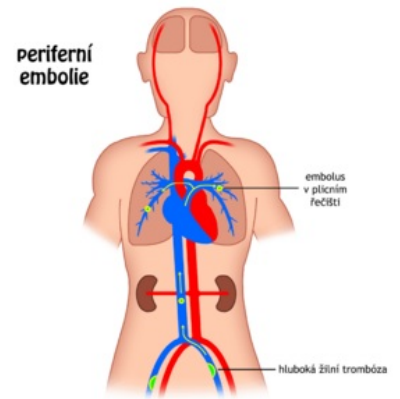
Efekt embolizace zahrnuje:

- **ventilačně-perfúzní poruchu** se systémovou **hypoxií**;
- náhlou **plicní hypertenzi** s pravostranným srdečním selháním.

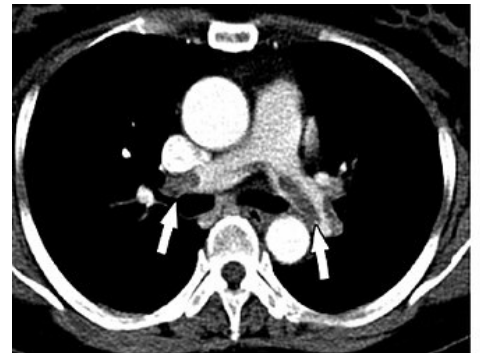Klasifikace^[1]

Klinicky výhodné je rozlišovat tyto typy plicní embolie:

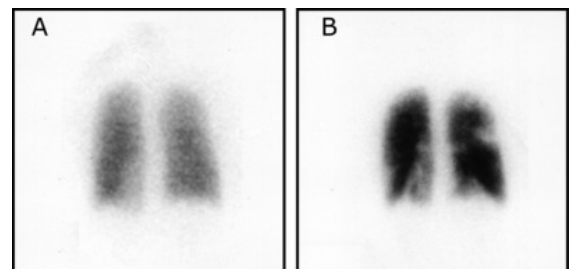
1. **akutní masivní plicní embolie**; dochází k obstrukci kmene plicnice, pacient umírá na akutní selhání pravé komory (dilatace),
2. **akutní submasivní plicní embolie**; dochází k obstrukci velké části řečiště, pokud byl ale pacient před embolií v dobrém kardiálním stavu, přežívá (tromboembolus se dále rozpouští nebo se organizuje granulační tkáně za vzniku jizvy nebo vazivového poutka),
3. **akutní malá plicní embolie**;
4. **subakutní masivní plicní embolie**;
5. **chronická trombembolická plicní hypertenze**.



Plicní embolie z hluboké žilní trombózy



CT-angiografie – plicní embolie



Ventilačně-perfúzní scintigrafie plic: plicní embolie u ženy užívající antikoncepci a valdecoxib. Tento stav se označuje jako „**ventilačně-perfúzní mismatch**“ tj. výpadek perfúze (tepna je ucpaná trombem) při zachované ventilaci

Klinické příznaky^{[1][4]}

Klinické příznaky mohou být různého stupně – od asymptomatických embolií až k projevům šoku, srdečního selhání a náhlé smrti. Záleží na rozsahu embolie a fyziologických rezervách pacienta., neexistuje žádný vysoce specifický příznak.

Velmi častým příznakem je **náhle vzniklá dušnost** (klidová nebo námahová) a **tachypnoe**.

Bolesti na hrudi pleuritická (dráždění pleury při plicním infarktu) či substernální (v důsledku ischemie srdečního svalu) se vyskytují asi u poloviny případů.

Další, méně časté příznaky:

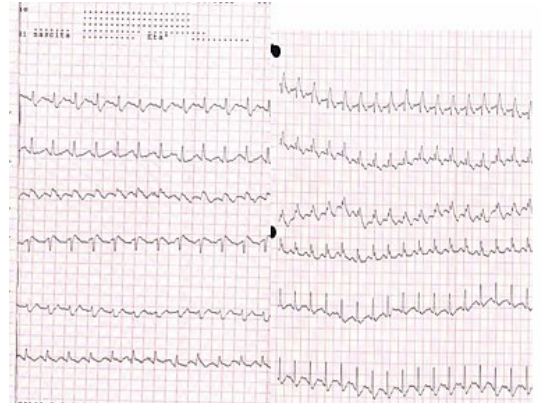
- **tachykardie**
- známky hluboké žilní trombózy jako zdroje embolizace
- kašel, zřídka hemoptýza či horečka u plicního infarktu;
- synkopa;
- hypotenze, synkopa až kardiogenní šok;

Diagnostika

Metodami s největší průkazností jsou **CT-angiografie** a **ventilačně-perfuzní plicní sken** (výpadek perfuze při zachované ventilaci; tato metoda není úplně spolehlivá).

Mezi další vhodná vyšetření patří:

- **D-dimery** (ELISA test/LIA test – hodnota pod 500 µg/l s vysokou senzitivitou vylučuje plicní embolii)^[1];
- **RTG hrudníku** (pro diagnostiku nedostačující);
- **echokardiografie** (lze detekovat přetížení pravé srdeční komory vedoucí k její dilataci, případně TEE přístupem trombus v a. pulmonalis);
- **EKG** (EKG obraz u PE);
- **vyšetření krevních plynů** (hypoxémie s hypokapnií a respirační alkalóza; při šoku naopak hyperkapnie a respirační acidóza)^[5];
- **plicní angiografie**;
- **MRI** (přesná, neinvazivní, drahá, časově náročná);
- **Duplexní ultrazvukové vyšetření žil DK** k průkazu/vyloučení flebotrombózy.



EKG – Plicní embolie – hluboký S kmit ve svodu I, Q a inverze T ve svodu III, BPRT

Diferenciální diagnostika

Diferenciálně diagnosticky je třeba vyloučit:

- akutní infarkt myokardu (AIM);
- disekce aorty;
- v případě synkopy také srdeční tamponáda, masivní krvácení, závažné arytmie;
- asthma bronchiale;
- pneumotorax;
- bronchopneumonii;
- CHOPN.

Diagnostický algoritmus^[4]

Hemodynamicky nestabilní pacient

1. CT-angiografie je okamžitě k dispozici → provedeme CT-angiografii

- pozitivní výsledek → léčba (trombolýza, embolektomie)
- negativní výsledek → hledáme jinou příčinu

2. CT-angiografie není okamžitě k dispozici → provedeme echokardiografii

- pozitivní výsledek → potvrzení CT-angiografií nebo okamžitá léčba (trombolýza, embolektomie)
- negativní výsledek → hledáme jinou příčinu

Hemodynamicky stabilní pacient → odhadneme pravděpodobnost plicní embolie

1. vysoká pravděpodobnost → CT-angiografie

- pozitivní výsledek → léčba
- negativní výsledek → hledáme jinou příčinu

2. nízká nebo střední pravděpodobnost → stanovíme D-dimery

- negativní výsledek → hledáme jinou příčinu
- pozitivní výsledek → CT-angiografie (při potvrzení plicní embolie → léčba)

Léčba

U těžkých forem **protišoková opatření**, při srdečním selhání dopamin nebo dobutamin, eventuálně kardiopulmonální resuscitace.

Konzervativní (farmakoterapie)

- **Antikoagulační léčba.**
 - Heparin/Nízkomolekulární heparin.
 - Warfarin, NOAC.
- **Trombolytická léčba** (t-PA - altepláza, streptokináza, urokináza) s následnou antikoagulační léčbou.

Chirurgická/Invazivní^[6]

- **Katetrizační techniky** (perkutánní mechanická trombektomie cestou v. femoralis nebo cestou v. jugularis) – u masivní PE s kontraindikací fibrinolýzy.
- **Klasická plicní trombektomie dle Trendelenburga** (bez použití mimotělního oběhu, časově omezené zatažení v. cava inferior i v. cava superior, otevření kmene a. pulmonalis, odstranění trombu; tato technika se dnes již nepoužívá).
- **Plicní trombektomie** používaná v současnosti (s použitím mimotělního oběhu po střední sternotomii, kanylace vv. cavae i aorty, kardioplegická zástava srdce, otevření kmene a. pulmonalis, odstranění trombu, revize hlavních větví a. pulmonalis).

Podpůrná léčba

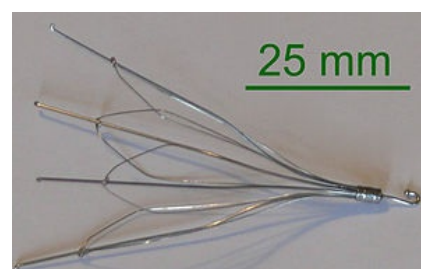
Podpůrná terapie zahrnuje úpravu vnitřního prostředí, oxygenoterapii, inotropika (dopamin, dobutamin, noradrenalin, levosimendan) či mechanickou podporu srdce.

Prevence plicní embolie

Primární prevence je klíčová pro snížení morbidity a mortality u rizikových nemocných (predispozice, přítomné onemocnění, výkon, apod.). **Sekundární prevence** pro zabránění recidivě, **alespoň 3 měsíce** po proděláním PE.

Zde řadíme:

- brzkou mobilizaci po operaci, podporu pohybové aktivity, fyzioterapii, dorzální-plantární flexe, kompresní punčochy;
- antikoagulační léčbu – nízkomolekulární heparin;
- implantaci kaválního filtru.



Kavální filtr

Netrombotické plicní embolie

- **Vzduchová embolie** – úraz krku, některé typy chirurgických výkonů.
- **Tuková embolie** – fraktury kostí nebo ortopedické operace, kardiopulmonální resuscitace.
- **Septické emboly** – při infekční endokarditidě z trikuspidální chlopně (zejména narkomani).
- **Nádorové buňky.**
- **Plodová voda** – komplikováno rozvojem DIC.

Indikace zobrazovacích vyšetření

CT angio má nezanedbatelné **riziko falešně pozitivní diagnózy** plicní embolie. Je zapotřebí indikovat vyšetření po klinické rozvaze. Jinak bude pacient ohrožen nadbytečnou léčbou. ^[7].

Odkazy

Související články

- Plicní embolie (EKG)
- Netrombotická plicní embolie
- Syndrom ekonomické třídy
- Embolie
- Antikoagulancia
- Warfarin
- Heparin
- Fibrinolytika

Externí odkazy

- **AKUTNE.CZ** Plicní embolie I. — interaktivní algoritmus + test (<http://www.akutne.cz/index.php?pg=vyukove-materialy--rozhodavaci-algoritmy&tid=192>)
- **AKUTNE.CZ** Plicní embolie II. — interaktivní algoritmus + test (<http://www.akutne.cz/index.php?pg=vyukove-materialy--rozhodavaci-algoritmy&tid=347>)
- **AKUTNE.CZ** Peroperační embolie — interaktivní algoritmus + test (<http://www.akutne.cz/index.php?pg=vyukove-materialy--rozhodavaci-algoritmy&tid=252>)
- Plúcna embolia (TECHMED) (<https://www.techmed.sk/plucna-embolia/>)

Reference

1. WIDIMSKÝ, J a J MALÝ, et al. Doporučení diagnostiky, léčby a prevence plicní embolie, verze 2007. *Cor et Vasa* [online]. 2008, roč. 50, vol. supplementa, s. 1S25–1S72, dostupné také z <http://www.kardio-cz.cz/resources/upload/data/128_22-plicni_embolie2008.pdf>. ISSN 0010-8650.

2. THOMPSON, Taylor B a Christopher KABRHEL. *UpToDate : Overview of acute pulmonary embolism* [online]. Wolters Kluwer, ©2018-08-21. [cit. 2019-08-27]. <https://www.uptodate.com/contents/overview-of-acute-pulmonary-embolism-in-adults?search=lung%20embolism&source=search_result&selectedTitle=1~150&usage_type=default&display_rank=1#H446824308>.
3. BAUER, Kenneth A a Gregory YH LIP. *UpToDate : Overview of the causes of venous thrombosis* [online]. Wolters Kluwer, Poslední revize 2019-02-05, [cit. 2019-07-09]. <<https://www.uptodate.com/contents/overview-of-the-causes-of-venous-thrombosis?>>.
4. TORBICKI, Adam, et al. Acute Pulmonary Embolism (Diagnosis and Management of). *Eur Heart J* [online]. 2008, roč. -, vol. 19, s. 2276-2315, dostupné také z <<https://www.escardio.org/guidelines-surveys/esc-guidelines/GuidelinesDocuments/guidelines-APE-FT.pdf>>. ISSN 1522-9645.
5. THOMPSON, Taylor B a Christopher KABRHEL. *UpToDate : Overview of acute pulmonary embolism* [online]. Wolters Kluwer, ©2018-08-21. [cit. 2019-07-06]. <https://www.uptodate.com/contents/overview-of-acute-pulmonary-embolism-in-adults?search=lung%20embolism&source=search_result&selectedTitle=1~150&usage_type=default&display_rank=1#H446824308>.
6. VANĚK, Ivan, et al. *Kardiovaskulární chirurgie*. 1. vydání. Praha : Karolinum, 2003. 236 s. ISBN 8024605236.
7. BARRY DONALD HUTCHINSON, Patrick Navin. *Overdiagnosis of Pulmonary Embolism by Pulmonary CT Angiography*. 2015.

Zdroj

- ČEŠKA, Richard, ŠTULC, Tomáš, Vladimír TESAŘ a Milan LUKÁŠ, et al. *Interna*. 3. vydání. Praha : Stanislav Juhaňák - Triton, 2020. 964 s. s. 234-239. ISBN 978-80-7553-780-5.

Externí zdroje

- Malý J., Widimský J: Trombolytická léčba plicní embolie (http://hrubaskala.net/mini_soubory/04/290504_3.pdf)

Použitá literatura

- VANĚK, Ivan, et al. *Kardiovaskulární chirurgie*. 1. vydání. Praha : Karolinum, 2003. 236 s. ISBN 8024605236.
- HOFMANOVÁ, Jana. *Plicní embolie* [přednáška k předmětu Patologická anatomie 2, obor Zubní lékařství, 1. LF UK]. Praha. 16. 10. 2014.