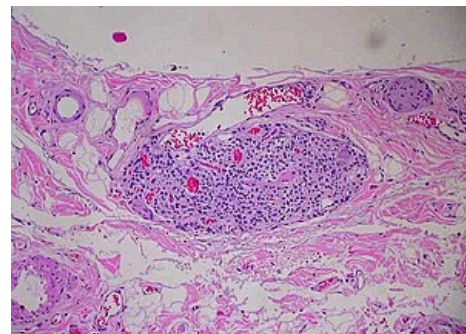


Paraganglia

Paraganglia jsou *shluky endokrinních buněk* (podobné buňkám dřene nadledvin), které jsou roztroušené ve vmezeřeném vazivu kolem velkých cév, vegetativních nervů a v blízkosti sympatických ganglií. Původem jsou z neuroektodermu. Paraganglia se řadí k sympatickému nervovému systému, neboť tvoří katecholaminy (adrenalin, noradrenalin, dopamin). Dělí se na:

1. chromafinní (barví se chromem hnědě – feochromocyty)
2. bez chromafinní reakce

Mikroskopicky jsou tvořena **feochromocyty** (hlavní buňky obsahující granula s katecholaminy), **podpůrnými buňkami** (odpovídají Schwannovým nebo satelitním buňkám ganglií periferních nervů) a **vazivovým stromatem**.



Paraganglion ve stěně žlučníku

Chromafinní paraganglia

- odpovídají dřeni nadledvin (jež je tedy vlastně párovým paraganliem obaleným kůrou mesodermového původu, feochromocyty představují modifikované postgangliové neurony sympatiku (nemají axony), které na podnět (uvolnění acetylcholinu ze zakončení pregangliových buněk sympatiku) uvolňují katecholaminy)
- po narození jsou postupně redukovány
- u novorozence se vyskytují podél karotid, v okolí oblouku aorty a plicních tepen, kolem perikardu, v retroperitoneu kolem sestupné aorty a jejích větví, největší z nich je paraganglion aorticum abdominale (**Zuckerkandlův orgán**) – párové tělísko o průměru 1–2 cm uložené při odstupu a. mesenterica inferior

Paraganglia bez chromafinní reakce

- nejvýznamnější z nich je glomus caroticum, tělísko uložené v rozdělení společné karotidy v a. carotis interna et externa – cévní zásobení obstarávají větvičky z a. carotis externa, inervaci (sensitivní) pak r. sinus carotici (sinusový nerv) n. glossopharyngei a n. vagus, plní funkci chemoreceptoru, který zjišťuje obsah CO₂ a O₂ v krvi (na rozdíl od vysokotlakého baroreceptoru, který je uložen v sinus caroticus)
- další podobná paraganglia bez chromafinní reakce jsou ve vazivu mezi aortou a truncus pulmonalis (paraganglia aorticopulmonalia) a na odstupu a. coronaria sinistra

Poznámka:

- chemoreceptory
 1. centrální – v prodloužené míše
 2. periferní – karotická (n. IX) a aortální (n. X) tělíska
- baroreceptory
 1. vysokotlaké – v sinus caroticus, arcus aortae, vas afferens
 2. nízkotlaké – v srdečních síních

Odkazy

Související články

- Truncus sympathicus

Zdroj

- PASTOR, Jan. *Langenbeck's medical web page* [online]. [cit. 2009]. <<https://langenbeck.webs.com/>>.