

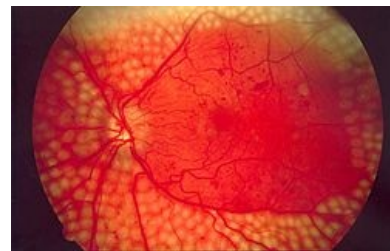
Panlaserfotokoagulace



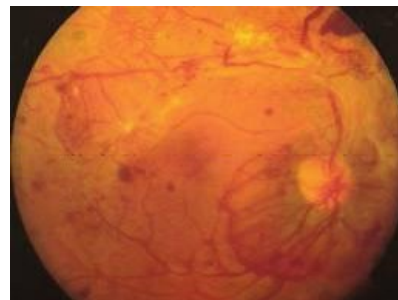
Panretinální fotokoagulace je dnes základní metodou léčby **proliferativní diabetické retinopatie**. Pomocí argonového či diodového laseru se při ní aplikují tisíce laserových zásahů na periferii sítnice, které tak způsobí lokální tepelnou **koagulaci**. Centrum retiny je ušetřeno, pro zachování zrakové ostrosti.

Destruuje se tak ischemizovaná část sítnice, která svojí produkcí vazoproliferačního faktoru (VEGF) způsobuje vznik **neovaskularizací**. Pomocí této fotodestrukce hypoxické tkáně periferní sítnice tedy **bráníme vzniku neovaskularizací** (zastavíme produkci VEGF), způsobujeme involuci až vymizení již novotvořených cév a zároveň **zvyšujeme přísun kyslíku** do zbylé tkáně sítnice. Tímto mechanismem se dnes daří zastavit proces, který by jinak vedl k úplnému oslepnutí. Pro lepší výsledek je optimální léčbu zahájit už ve stádiu pokročilé neproliferativní diabetické retinopatie, kdy je riziko oslepnutí nižší.

Cílem léčby je **stabilizace DR** či **zpomalení její progrese**, je však nutné mít na mysli, že se jedná pouze o symptomatickou léčbu komplikací DM a pro správnou odezvu je nezbytná kompenzace základního onemocnění. Je důležité změny zachytit včas díky pravidelným kontrolám očního pozadí.



Panretinální fotokoagulace



Proliferativní DR

Odkazy

Související články

- Oko
- Diabetes mellitus
- Chronické komplikace diabetu
- Sítnice
- Laser

Externí odkazy

- Zorné pole u nemocných po panretinální laserové fotokoagulaci - diplomová práce (https://is.muni.cz/th/d5vkm/Diplomova_prace_Daniel_Cerny.txt?so=nx)

Použitá literatura

- ROZSÍVAL, Pavel, et al. *Oční lékařství*. 1. vydání. Galén, Karolinum, 2006. ISBN 80-7262-404-0, 80-246-1213-5.