

Osifikace

- fylogeneticky dvojí vývoj kostí:

1. primární (krycí kosti)
2. sekundární (náhradní kosti)

Primární kosti

- osifikace z vaziva = **desmogenní osifikace**

Sekundární kosti

- zprvu chrupavčité
- chondrogenní osifikace**

Často se sdružily chondrogenní (hlubší) s desmogenními (povrchové, krycí) a vznikly větší kombinované celky

V embryonálním vývoji člověka zůstal zachován obojí způsob tvorby kostí:

1. osifikace **desmogenní** = **endesmální** (ve vazivu)
2. osifikace **chondrogenní** – dělení na dvě skupiny podle místa vzniku v chrupavce:
 - **perichondrální** – povrchová osifikace z perichondria
 - **enchondrální** – osifikace uvnitř chrupavky

Osifikační proces

1. **osteoblasty** – buňky z mezenchymu, produkují nezvápenatělé prekursorů základní hmoty → polymerací se mění v **osteoid**
 - osteoblasty v této hmotě uváznou
 - **kostní trámečky** – struktury, které jsou vytvářeny osteoblasty, dále přibývají aposicí
2. **osteocyty** – typické kostní buňky, vznikají z nepohyblivých osteoblastů (které uvázly v osteoidu)
3. **osteoklasty** – odbourávají kost
 - odbouraná kost je nahrazena kostí novou → přestavba kosti
 - Odbourávání kosti se děje dvojím způsobem. Na základě genetického programu je kosti dáván požadovaný tvar a na základě jejího zatěžování je ve spongiose utvořena vnitřní architektura.

Desmogenní osifikace

- novotvorba kostních trámeček přímo ve vazivu → **endesmálně**
- nejprve kost **vláknitá**, která je poté přestavěna na kost **spongiózní**
- kosti klenby lebeční, obličejové části lebky, klíční kosti

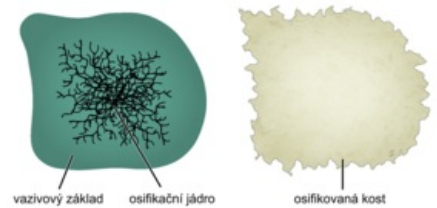
Chondrogenní osifikace

- nahrazuje původní chrupavčitou předlohu kosti, která je touto tvorbou kosti ničena.

Osifikace dlouhých kostí

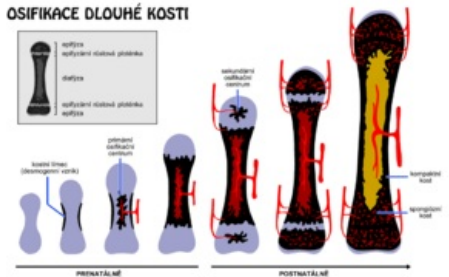
1. **osifikace perichondrální** (uprostřed délky kosti)
 - v perichondriu se diferencují osteoblasty, které vyprodukují kostěný plášť (obklápí tělo budoucí kosti)
 2. **osifikace enchondrální** – uvnitř chrupavky (předtím proběhnou v chrupavce změny)
 - do chrupavky pronikají z periostu **pupeny mesenchymu s cévami** → diferenciace buněk primitivní kostní dřene a osteoblastů (enchondrálně tvoří kostní tkáň a zbytky chrupavky jsou odbourávány)
 - takto uvnitř chrupavky vzniká **osifikační jádro** (uprostřed délky kosti) → střední část dlouhé kosti = **diaphysis, diafýza**
 - z diafýzy se osifikace šíří k oběma koncům kosti
- konce dlouhých kostí osifikují ze samostatných osifikačních jader – vytvářejí se pouze **enchondrálně**
 - v chrupavce stejné změny jako při osifikaci diafýzy, tvorba osifikačního jádra → **epiphysis, epifýza** – na jednom nebo na dvou koncích dlouhé kosti

Desmogenní osifikace ploché kosti



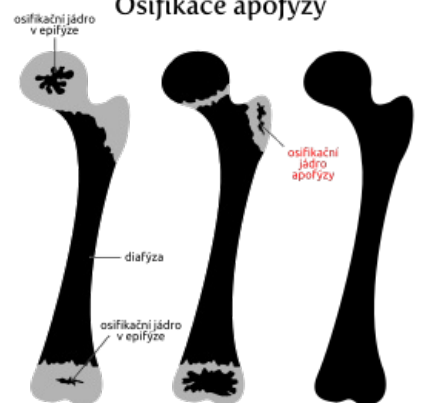
Desmogenní osifikace ploché kosti

OSIFIKACE DLOUHÉ KOSTI



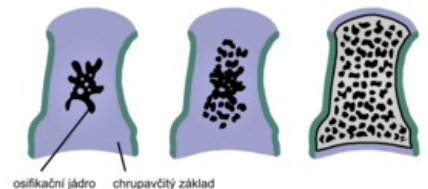
Osifikace dlouhé kosti

Osifikace apofýzy



Osifikace apofýzy

Enchondrální osifikace krátké kosti



Osifikace krátké kosti

- **růstové (epifýzové) ploténky** – mezi epifýzami a diafýzou, udržují se po celou dobu růstu kosti (mizí okolo 18. roku)
 - **jen v nich přirůstá kost do délky** – chrupavka vytváří novou hmotu
 - jedna z nich (proximální nebo distální) se na růstu kosti podílí víc, než druhá (např. v humeru a kostech bérce je aktivnější proximální, v předloktí a femuru distální)
- současně se v diafýze odbourávají kostní trámce → vzniká **cavitas medullaris**, dřevná dutina
- růst do tloušťky – aposicí z periostu a částečně i z endostu
 - aposice musí být doplněna resorpcí kosti (přestavba)

Osifikace krátkých kostí


- **enchondrálně** – uprostřed chrupavčitého základu
- šíření osifikace k povrchu kosti (probíhá po celé růstové období)
- vznik perichondrální plášťové lamely (na konci růstového období) → vytvoření povrchové kompaktní kosti

Ossa pneumatica

- do některých lebečních kostí se po narození **vchlipuje sliznice** nosní dutiny
- do části spánkové kosti se vchlipuje sliznice středoušní dutiny
- před sliznicí ustoupí spongiosa kosti, dutina se zvětšuje
- s původní dutinou (nosní, středoušní), ze které se sliznice vychlípila, zůstane dutina v pneumatické kosti spojená pouze úzkým průchodem

Odkazy

Virtuální mikroskop

 Enchondrální osifikace - HE (palec u nohy) (<https://mikroskop.wikiskripta.eu/?idx=20033+>)

 Desmogenní osifikace - HE (<https://mikroskop.wikiskripta.eu/?idx=20034+>)

Související články

- Kost
- Osifikace chondrogenní
- Osifikace desmogenní
- Růst a hojení kosti
- Struktura a přestavba kosti
- Mikroskopická stavba kostní tkáně
- Chrupavka
- Vazivo
- Epitel

Externí odkazy

- Kost (česká wikipedia)
- Bone (anglická wikipedia)

Použitá literatura

- ČIHÁK, Radomír. *Anatomie*. 2. vydání. Praha : Grada, 2001. 497 s. sv. 1. ISBN 80-7169-970-5.