

# Obrna nervus peroneus communis

**N. peroneus** dostává vlákna z kořenů L4–S1. Z n. ischiadicus se odděluje jako společný kmen *n. peroneus communis* a v oblasti prostupu do *m. peroneus* se dělí na povrchovou a hlubokou větev. Při svém průběhu obkružuje hlavičku fibuly, kde je uložen velice povrchově a je v tomto místě často zraňován.

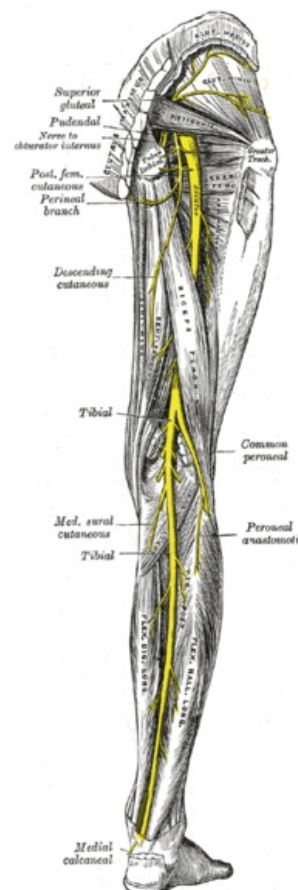
Sezitivně inervuje zevní stranu lýtku. Motoricky řídí everzi nohy, extenzory přední strany bérce a drobné svaly dorza nohy.

## Obraz obrny

- Postižení extensorů (dorsální flexe nohy) a peroneálních svalů (pronace nohy), nemocný nemůže zvednout špičku, postavit se na patu – chůze je charakteristická – z obrny svalů by pacient vláčel špičku a laterální okraj nohy o podložku a zakopával by o ně, tak kompenzačně aby tomu zabránil nadměrně ohýbá DK v kyčli a koleni – tzv. **kohoutí chůze (čapí chůze, peroneální chůze)**, navíc stepuje – podložky se dotýká nejprve špičkou a vnějším okrajem nohy, pak teprve patou
- Poruchy sensitivity v inervační oblasti (hlavně hřbet nohy)

## Příčiny

1. Útlak v oblasti hlavičky fibuly – nerv může být ke kosti přitlačen a zhmožděn (např.: sádrová fixace, dlouhodobě imobilizování, operační poloha na boku, dlouhodobá pozice v dřepu při práci na zahradě)
2. **Poranění trakcí** – následek luxace kolene nebo distorze kotníku
3. **Úžinový syndrom** – útlak vazivovým pruhem ve fibulárním tunelu, přední syndrom tarsálního tunelu
4. **Kompartment syndrom**
5. **Systémové polyneuropatie** – vaskulitidy, amyotrofická laterální skleróza



Nervus peroneus communis

## Odkazy

### Související články

- Ischiadicus
- Fibula
- Tarsální tunel
- Fibulární tunel
- Kompartment syndrom
- Vaskulitidy
- Amyotrofická laterální sklerosa
- Syndromy postižení periferních nervů
- Obrna nervus tibialis

### Zdroj

- PASTOR, Jan. *Langenbeck's medical web page* [online]. [cit. 2009]. <<https://langenbeck.webs.com/>>.
- AMBLER, Zdeněk a Josef BEDNAŘÍK, et al. *Klinická neurologie : část speciální. II.* 1. vydání. Praha : Triton, 2010. ISBN 978-80-7387-389-9.