

Nervus musculocutaneus

Nervus musculocutaneus (C5-C7) se odděluje z *fasciculus lateralis plexus brachialis* v axile.

Topografie

- Proráží *musculus coracobrachialis* (tak ho bezpečně poznáme při pitvě).
- Na paži se dostává mezi m. biceps brachii a m. brachialis.
- Na předloktí se přidává k vena cephalica antebrachii.

Inervace

Motorická inervace flexorů paže

- m. coracobrachialis,
- m. biceps brachii,
- m. brachialis.

Senzitivní inervace na předloktí

- Jako ***nervus cutaneus antebrachii lateralis*** senzitivně inervuje kůži laterální poloviny předloktí.

Odkazy

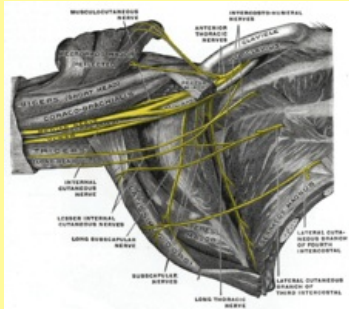
Související články

- Nervy horní končetiny
- Musculus coracobrachialis
- Musculus brachialis
- Musculus biceps brachii

Použitá literatura

- PETROVICKÝ, Pavel, et al. *Anatomie s topografií a klinickými aplikacemi*. 1. vydání. Martin : Osveta, 2002. 542 s. sv. 3. ISBN 80-8063-048-8.

Nervus musculocutaneus



TA A14.2.03.024 (<http://ifaa.unifr.ch/Public/EntryPage/TA98%20Tree/Entity%20TA98%20EN/14.2.03.024%20Entity%20TA98%20EN.htm>)

Odstup z Plexus brachialis

Pokračuje z fasciculus lateralis

Pokračuje jako nervus cutaneus antebrachii lateralis

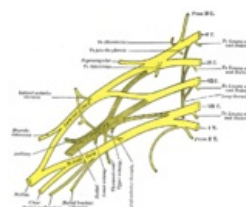

Schéma plexus brachialis