

## Nervus axillaris

Nervus axillaris (podpažní nerv) představuje jednu z větvíček *fasciculus posterior* plexus brachialis.

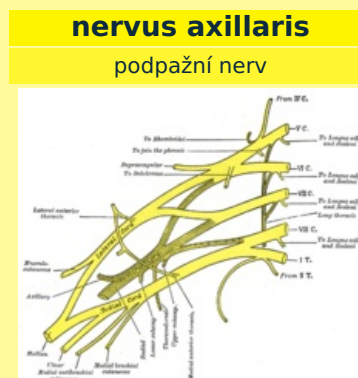
- **Rozsah:** C5–C6
- **Průběh nervu:** foramen humerotripicitale → collum chirurgicum humeri → zadní strana humeru → spodní plocha deltového svalu.
- **Motorická inervace:** m. deltoideus, m. teres minor.
- **Senzitivní inervace:** ramenní kloub, kůže v rozsahu m. deltoideus a laterální strany paže.
- **Větve:**
  - *rr. musculares*: svalové větve pro výše uvedené svaly;
  - *rr. articulares*: pro ramenní kloub;
  - *n. cutaneus brachii lateralis superior*: senzitivní nerv (viz senzitivní inervace nervu).
- **Poranění nervu:** při luxaci ramenního kloubu; zlomeninách collum chirurgicum humeri (pacient není schopen vykonat zevní rotaci a abdukci paže k horizontále).

## Odkazy

## Obrna nervus axillaris

## Použitá literatura

- PETROVICKÝ, Pavel. *Anatomie s topografickými a klinickými aplikacemi*. 1. vydání. Martin : Osvěta, 2002. sv. 3. ISBN 80-8063-048-8.



*Odstup n. axillaris z plexus  
brachialis*

**TA** A14.2.03.059 (<https://faa.unifr.ch/Public/EntryPage/TA98%20Tree/Entity%20TA98%20EN/14.2.03.059%20Entity%20TA98%20EN.html>)

**Funkce** motoricky inervuje  
m. deltoideus,  
m. teres minor,  
senzitivně ramenní  
kloub, kůže v rozsahu  
m. deltoideus  
a laterální strany paže

**Odstup z fasciculus posterior**  
(pars infraclavicularis  
plexus brachialis)

**Větve** rr. musculares,  
rr. articulares,  
**n. cutaneus brachii**  
**lat. sup.**

**Obraz obrny** neschopnost zevní rotace a abdukce paže k horizontále