

Nemoc z kočičího škrábnutí

Nemoc z kočičího škrábnutí (angl. *cat scratch disease*) neboli **bartonellóza** je onemocnění způsobené *Bartonellou henselae*. Na člověka je dále možný přenos klíšťaty a blechami především z koček a psů. Nemoc postihuje většinou chovatele koček, osoby imunodeficitní, polymorbidní nebo žijící ve špatných hygienických podmínkách.

Klinický obraz

Zhruba 5–10 dní po poškrábání či pokousání kočkou nebo přisátí klíštěte se mohou objevit papulární léze. **Průvodními jevy** může být malátnost, únava, bolesti hlavy a subfebrilie.

- Pouze 10–20 % infekcí bývá symptomatických a probíhá pod obrazem **uzlinového syndromu** se zvětšením krčních a šijových uzlin. Uzliny nebývají příliš velké.
- V některých případech může vzácně docházet ke kolikvaci postižených uzlin.^[1]
- **Oční forma** se projevuje jako akutní granulomatózní uveitida nebo jako akutní chorioretinitida. Většinou probíhá pod obrazem jednostranné akutní nebo recidivující léze.
- Vzácně dochází k postižení centrálního nebo periferního nervového systému, kůže (exantémy, vaskulitidy), kloubů či jiných orgánů (hepatitis, myokarditis, pneumonitis).

Příznaky většinou během 2 měsíců pomalu ustupují, ale mohou být vystřídány chronickými obtížemi. Onemocnění může **komplikovat** rozšířená infekce, což je zvláště běžné u imunosuprimovaných jedinců.

Diagnostika

Většinou je provedena **klinická diagnóza**, která může být doplněna **sérologicky** imunofluorescencí nebo EIA. *Bartonelly* jsou citlivé, vyžadují prodlouženou dobu inkubace („čokoládový“ agar). Ke stanovení může být rovněž použita PCR.

V krevním obraze je **leukocytóza**, **trombocytopenie**, **anémie**; v séru je zvýšená alkalická fosfatáza.

Léčba

Terapie spočívá v podávání antibiotik – erytromycin, tetracyklin, rifampicin.

Odkazy

Související články

- Bartonella henselae

Externí odkazy

- SZÚ: Onemocnění přenášená klíšťaty v České republice (<http://www.szu.cz/tema/prevence/onemocneni-prenasena-klisaty-v-ceske-republice>)

Reference

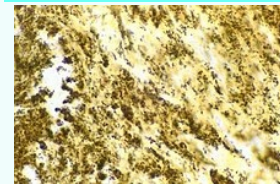
- FOJTÍKOVÁ, Monika. *Nemoc z kočičího škrábnutí* [online]. [cit. 2017-02-05]. <<http://www.pediatricpropraxi.cz/pdfs/ped/2009/01/09.pdf>>.

Použitá literatura

- GILLESPIE, SH a KB BAMFORD. *Medical Microbiology and Infection at a Glance*. 1. vydání. London : Blackwell Science, 2000. ISBN 978-1405111737.
- BERAN, GW a KB BAMFORD. *Handbook of Zoonoses, Section A: Bacterial, Rickettsial, Chlamydial and Mycotic*. 2. vydání. Florida : CRC Press, 1994. ISBN 978-0849332050.
- University of South Carolina. *Microbiology and immunology online* [online]. ©2007. Poslední revize 2009, [cit. 2009]. <http://www.sc.edu/study/colleges_schools/medicine/education/basic_science_departments/pathology_microbiology_and_immunology/index.php>.

Nemoc z kočičího škrábnutí

cat scratch disease



Bartonella henselae (černé granulace)

Původce	<i>Bartonella henselae</i>
Rizikové faktory	chov koček, imunodeficience, polymorbidita, špatné hygienické podmínky
Přenos	klíšťata a blechy
Inkubační doba	5–10 dní
Klinický obraz	papulární léze, malátnost, únava, bolesti hlavy a subfebrilie
Diagnostika	klinická, sérologická (imunofluorescence, EIA), PCR
Léčba	antibiotika (erytromycin, tetracyklin, rifampicin)
Komplikace	rozšířená infekce
Klasifikace a odkazy	
MeSH ID	Q639776