

# Náhlé příhody břišní u dětí

**Náhlé příhody břišní (NPB)** jsou onemocnění břicha, která vystupují **nečekaně a prudce**, postihují nemocného většinou v plném zdraví, menšinou pak zhoršují ustálený stav břicha už dříve chorobného. (definice podle Arnolda Jiráka)

Na rozdíl od NPB dospělých se u dětí, zvláště v novorozeneckém a kojeneckém věku, často vyskytují NPB na podkladě vrozených vad.<sup>[1]</sup>

## Rozdělení NPB u dětí

- **vrozené** (vznikají na podkladě vrozených vad)
- **získané**
  - úrazové
  - neúrazové
    - zánětlivé
    - ileózní
    - perforace
    - krvácení

## Nejčastější NPB u dětí

- **úraz v anamnéze:** kontuze, krvácení do GIT a dutiny břišní, ruptura orgánů, poranění pankreatu
- **bez předchozího úrazu:**
  - 0–2 roky: invaginace, uskřínutá kýla, megacolon congenitum, stenózy a atrezie GIT
  - 2–5 let: uropatie, invaginace, purpura, nádor
  - nad 5 let: akutní apendicitida, skrotální syndrom, uropatie, gynekologické problémy, Meckelův divertikl, nádor<sup>[2]</sup>

## NPB na podkladě vrozených vad

- většinou mají charakter ileózních NPB
- postihují zejména novorozence a kojence
- **subjektivní příznaky:** bolesti břicha (neklid, odmítání potravy), zvracení, porucha průchodnosti střeva (zástava plynů a stolice/smolky)
- **objektivní příznaky:**
  - celkové – tep, dech, teplota, ikterus
  - místní – pohled (vzedmuté břicho), pohmat, poslech, poklep, per rektum (neprůchodnost rekta)
- **další příznaky:** polyhydramnion
- **vyšetření:** laboratorní, USG, RTG<sup>[1]</sup>

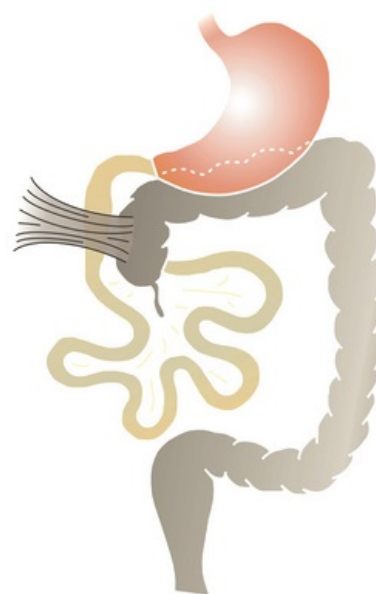
## Příklady VVV způsobující NPB

- vrozená hypertrofická stenóza pyloru, stlačení pyloru aberantní cévou, torze a volvulus žaludku, vrozená mikrogastrie, anulární pankreas
- **vrozené atrezie trávicí trubice**
- vrozené atrezie žlučových cest, cysta choledochu (Caroliho syndrom)
- malrotace střeva, omfalokéla, Beckwithův-Wiedemannův syndrom, kýla pupečního provazce, laparoschíza (gastroschíza), vezikointestinální fisura, prvostřevo (Zacharyho-Morganův syndrom), nonrotace, stlačení dvanáctníku, hyperfixace dvanáctníku, kongenitální volvulus středního střeva, Laddův syndrom, vnitřní kýly, obrácená rotace, polohové anomálie střeva, arteriomezenteriální uzávěry
- hepatodiafragmatická interpozice tračníku (Chilaiditiho syndrom)
- **invaginace (intususcepce)**
- **Meckelův divertikl**, cystické útvary břišní dutiny
- torze sleziny
- Hirschsprungova nemoc
- vrozené brániční kýly
- anorektální malformace
- mekoniový ileus, mekoniový zánět pobřišnice

## Získané NPB neúrazové

### Zánětlivé NPB

- **akutní apendicitida** a s ní spojené komplikace (peritonitida, periapendikulární infiltrát, absces) – nejčastější



Laddův syndrom – nedorotované cívum a komprese duodena peritoneálními pruhy

- neúrazová NPB u dětí!
- chronická apendicitida
- primární peritonitida
- akutní mezenterální lymfadenitida
- Crohnova nemoc
- nekrotizující enterokolitida
- akutní cholecystitida a cholelitiáza – u dětí výjimečná
- biliární peritonitida u kojence
- akutní pankreatitida
- serózní peritonitida
- novorozenecká peritonitida

## Ileózní NPB

- **ileus** (náhlá střevní neprůchodnost) – dělení na mechanický, neurogenní a cévní (cévní je u dětí vzácný)
  - u dětí převládá mechanický
  - paralytický (neurogenní) může být částečně nebo úplně vyjádřen u všech NPB, závažných traumat a po operacích
- cizí tělesa v trávicí trubici – mohou obturovat i perforovat!
- střevní paraziti – škrkavky

## Anamnéza

- závažné příznaky – bolest budí dítě ze spaní, dítě nechce jíst, břicho bolí při otřesech, nutí zaujmout úlevovou polohu, je provázené horečkou, nauzeou, zvracením
- opakované epizody koliky – pozor! na volvulus, invaginace
- u dospívajících dívek – i gynekologická problematika (menses, sexuální aktivita)
- nutné pátrat po problémech s močením (dysurie, polakisurie), po oxyuriáze (= enterobióze)
- u větších dětí i problémy dospělých – vředy, cholelitiáza, urolitiáza
- zjistíme režim defekace
- psychologické a sociální problémy

## Klinický obraz

- urychlení tepové frekvence neodpovídající teplotě
- výrazná bolest při palpaci na určitém místě, známky obstrukce (ticho při poslechu)
- změny v chování dítěte – nápadný klid, apatie střídající se s bolestí, známky peritoneálního dráždění
- hmatná rezistence
- bolest při vyšetření per rectum
- abnormální příměs ve stolici (malinové želé na rukavici – pozor na invaginaci)
- uskřínutá kýla, skrotální syndrom u mužů (orchitida vs. torze)
- u dívek vyšetření gynekologem
- u školních dětí myslet na disimulaci
- pátrat po zánětu v dýchacích cestách (bolest břicha při pleuropneumonii – pozor, i při pneumonii může mít dítě apendicitidu)
- bolesti břicha při exantémech – Henochova-Schönleinova purpura, varicella<sup>[2]</sup>

## Získané úrazové NPB

- u dětí je nutné vždy cílenými otázkami vyloučit úraz!
- kontuze břišní stěny, poranění sleziny, jater, pankreatu, perforace GIT, krvácení do dutiny břišní, odtržení stopky mezenteria,...<sup>[1]</sup>

## Anamnéza

- mechanismus úrazu – pád z výšky, na co dítě spadlo, kam se udeřilo, jaký předmět způsobil tupé poranění...
- stav po úraze – vědomí, chování, stížnosti, bolesti, zvracení, abnormální příměs v moči či stolici, úlevová poloha

## Klinický obraz

- pátrat po zevních známkách – hematomy na stěně, promodrávání v tříslech nebo na skrotu (možné hemoperitoneum), citlivost v oblasti pánve – cave! – zlomenina pánve
- známky peritoneálního dráždění – bývá při hemoperitoneu, volném vzduchu či střevním obsahu v dutině
- hmatná rezistence – subkapsulární hematom jater, krvácení do retroperitonea
- ticho při poslechu – paralytický poúrazový ileus
- někdy při poranění jater, slinivky či sleziny je nález minimální, dítě s podezřením na úraz břicha tedy odešleme na chirurgii na pozorování (rtg, ultrasonografie, krevní obraz, ALT, AST, ...) <sup>[2]</sup>

## Odkazy

## Související články

- Vyšetření gastrointestinálního systému dítěte
- Druhy bolestí u NPB ■ Subjektivní příznaky náhlých příhod břišních ■ Objektivní příznaky náhlých příhod břišních

## Reference

1. TOŠOVSKÝ, V. V. *Náhlé příhody břišní u dětí : včasná diagnostika*. 9. vydání. Praha : Grada, 1996. 304 s. ISBN 80-7169-094-5.
2. HRODEK, Otto a Jan VAVŘINEC, et al. *Pediatric*. 1. vydání. Praha : Galén, 2002. s. 64-65. ISBN 80-7262-178-5.