

Nádory jater

Nádory jater rozumíme nádory

- primární (benigní a maligní) a
- sekundární (metastázy – především z GIT).

Benigní nádory

Patologická klasifikace

Podle tkáně, ze které nádory jater vychází, je dělíme na epitelové, mezenchymální, smíšené.

Epitelové nádory

- **hepatocelulární** – nodulární transformace, fokální nodulární hyperplázie, hepatocelulární adenom,
- **cholangiocelulární** – adenom žlučníku, biliární cystadenom.

Mezenchymové nádory

Do této skupiny patří nádory vycházející z intersticia a perivaskulárních tkání:

- lipom,
- myelolipom,
- angioliom,
- leiomyom.

Smíšené nádory

- mezenchymový hamartom,
- benigní teratom.

Fokální nodulární hyperplazie

Je těžko odlišitelná od malignity (makroskopicky i mikroskopicky). Tvoří ji nahromadění hepatocytů, Kupfferových buněk a drobných žlučových s překrvenými vazivovými septy. Vyskytuje se 2–8x častěji u žen, mezi 20.–50. rokem. Výrazně stoupá pravděpodobnost vzniku v pubertě a těhotenství. Dává se proto do souvislosti s hormonálními vlivy a s užíváním hormonální antikoncepce.

Klinický obraz

- neprojevuje se, obvykle objeven náhodně,
- 80 % totiž nepřesáhne velikost 5 cm,
- větší se mohou projevit jako jiné tumory.

Diagnostika

- k diagnostice se používá ultrazvuk, CT a scintigrafie. K potvrzení pak biopsie.

Terapie

- u malých nádorů je léčba konzervativní (sleduje se), při nejasné diagnóze je indikována resekce části jater.

Adenom jater

Adenom jater neboli hepatocelulární adenom se také dává do souvislosti s užíváním perorálních kontraceptiv, postihuje především ženy ve věku 30–40 let. Ve 30 % se perforuje a dochází k hemoragii. Může se maligně zvrhnout, je to prekanceróza (možnost malignizace 10 %)!

Léčba

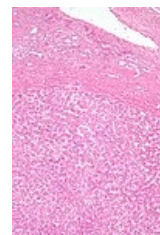
- odstranění je indikováno, protože při spontánní perforaci s krvácením je letalita až 20 %.

Hemangiom

Díky USG ho dnes diagnostikujeme mnohem častěji, hlavně u lidí ve věku 30–60 let, častěji u žen. Velikost se pohybuje mezi 4–30 cm. Ruptury jsou zřídka. Obvykle před odhalením nečinil nositeli žádné problémy. Nikdy se neprovádí biopsie, hrozí masivní krvácení.

Léčba

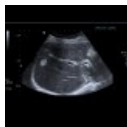- hemangiom patří mezi tumory, které zpravidla pouze sledujeme,



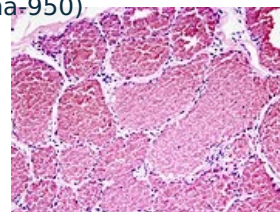
Jaterní adenom.

- pokud by vedl ke komplikacím, léčíme:
 - resekcí u tumorů nad 4 cm,
 - u menších embolizací přívodných a odvodných cév (intervenční radiologie).

 *Podrobnější informace naleznete na stránce Hemangiom.*



Ultrazvuk: hemangiom jater (<http://atlas.mudr.org/Case-images-Liver-hemangioma-950>)



Mikroskopický obraz kavernózního hemangiomu.

Maligní nádory

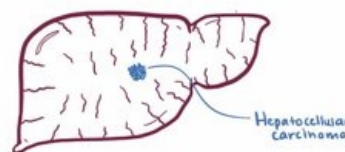
Dělíme je na **primární a sekundární**. Patří sem hepatocelulární karcinom, fibrolamelární karcinom, cholangiokarcinom, hepatoblastom, mezenchymové malignity (angiosarkom, fibrosarkom) a ostatní (karcinoid, ...).


Hepatocelulární karcinom

Hepatocelulární karcinom (HCC) je nejčastější primární maligní nádor jater. ^[1] Celosvětově je hepatocelulární karcinom pátým nejčastějším nádorem u mužů a osmým u žen. ^[2] K rozvoji tohoto karcinomu dochází nejčastěji u pacientů s chronickým jaterním onemocněním, obvykle v terénu cirhózy různé etiologie (abúzus alkoholu, chronická hepatitida B a hepatitida C). Celosvětově je hepatocelulární karcinom třetí nejčastější onkologickou příčinou úmrtí. ^[3] V naší populaci patří mezi méně časté nádory s incidencí **5-7/100 000 obyvatel**. ^[2] Jedinou potenciálně kurativní terapií je chirurgická léčba (resekce nebo transplantace).

 *Podrobnější informace naleznete na stránce Hepatocelulární karcinom.*

MALIGNANT HEPATIC TUMORS



 Video v angličtině, definice, patogeneze, příznaky, komplikace, léčba.

Fibrolamelární Hepatocelulární karcinom

Je to samostatný podtyp hepatocelulárního karcinomu jater. Vyskytuje se u mladších jedinců **bez postižení jater** (zdravá játra!). Jeho biologické chování se považuje za lepší než u "standartního" hepatocelulárního karcinomu, ale **CAVE!** reaguje hůř na chemoterapii. Prognosticky 5 leté přežití (30-40%). Je důležité si uvědomit že jde většinou o mladé jedince, tudíž prognóza není příliš dobrá!

Cholangiogenní karcinom

Postihuje intrahepatální žlučové cesty. Projevuje se zřídka jako zánět žlučových cest. Častěji se vyskytuje u primární sklerozující cholangitidy. Hlavním projevem je ikterus. Prognóza je často špatná, nádor bývá odhalen až když je neresekabilní.

Jaterní metastázy

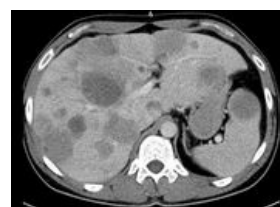
Metastázy způsobují až 90 % jaterních malignit. Ve 20 % jsou to metastázy z karcinomu žaludku, 25 % z colon, v 50 % metastázy z karcinomu pankreatu. U solitárních a nečetných (do počtu 3) je indikace anatomické a neanatomické resekce (hlavně u kolorektálního karcinomu).

Terapie nádorů jater

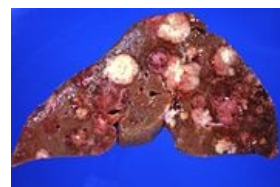Konzervativní

Provádí se hlavně u metastáz z kolorektálního karcinomu a karcinomu prsu, pokud není významná cirhóza:

- cholecystektomie (profylaxe toxické cholecystitidy), sondáž a. gastroduodenalis a zavedení katetru,
- vysazení antikoncepce nebo estrogenových preparátů u adenomu, pokud adenom neustoupí → operace,
- mnohočetné jaterní metastázy se léčí lokální intraarteriální CHT (přes *a. hepatica*) subkutánně implantovaným port-systémem na 14 dní, léčba má jen minimální systémový efekt.



CT metastázy jater a sleziny



Jaterní metastázy karcinomu pankreatu.

Chirurgická

Operační řešení je indikováno u benigních tumorů (adenomy, krvácející tumory nebo velké hemangiomy) a některých maligních. Tumor musí být ohraničen na jeden lalok (T1–T3).

Operace je jediná možnost léčby, jen 20% pacientů je kurativně operabilních (pozdní nástup příznaků). Používáme tyto přístupy:

- příčná nebo střední laparotomie, nebo řez podél oblouku,
- hemihepatektomie – orientuje se v linii vena cava – žlučník (Rex-Catlieho linie),
- rozšířená hemihepatektomie vpravo – podle ligamentum falciforme hepatis,
- resekce jaterního laloku vlevo – levý lalok až po lig. falciforme,
- periferní resekce.

Jaterní metastázy

Periferní resekce bez orientace dle anatomických struktur. Metastazektomie je nejčastěji indikována pro metastázy **kolorektálního karcinomu**. Tradičně uváděné kontraindikace ($n > 3$, resekční okraj pod 1cm, Met v obou lalocích) už dnes neplatí, pouze zhoršují celkovou prognózu. Naším cílem je vždy, pokud je to možné, dosáhnout tzv. **R0 resekce** (bez makro i mikroskopického rezidua). U metastáz v jaterní tkáni musíme zvažovat **celkovou funkční rezervu** jater. Pokud bychom provedli rozsáhlou kurativní R0 resekci Met ale přitom by byla odstraněna velká část funkční jaterní tkáně, pacient by záhy dekompenzoval na jaterní selhání.

Ultima ratio indikuje transplantaci jater u hepatocelulárního karcinomu, pokud ještě nevytvořil metastázy.

Odkazy

Související články

- Hepatocelulární karcinom
- Karcinom pankreatu
- Nádory žlučových

Zdroj

- BENEŠ, Jiří. *Studijní materiály* [online]. [cit. 5.5.2010]. <<http://jirben.wz.cz>>.

Reference

1. POVÝŠIL, Ctibor, Ivo ŠTEINER a Pavel DUŠEK, et al. *Speciální patologie : interakce škodlivých látek s živými organismy, jejich mechanismy, projevy a důsledky*. 2. vydání. Praha : Galén, 2007. 430 s. s. 209-210. ISBN 978-807262-494-2.
2. BRŮHA, Radan. *Hepatocelulární karcinom* [online]. ©2012. Poslední revize 2012-10-05, [cit. 2015-11-03]. <<https://web.archive.org/web/20160331222721/http://zdravi.e15.cz/clanek/postgradualni-medicina/hepatocelularni-karcinom-466724>>.
3. CICALESE, Luca. *Hepatocellular carcinoma* [online]. ©2015. Poslední revize 2015-08, [cit. 2015-11-03]. <<https://emedicine.medscape.com/article/197319-overview>>.

Použitá literatura

- ČEŠKA, Richard, et al. *Interna*. 1. vydání. Praha : Triton, 2010. 855 s. ISBN 978-80-7387-423-0.