

# Nádory jícnu

1. **Benigní** – nejčastěji leiomyom.
2. **Maligní** – dlaždicobuněčný karcinom (90 %), adenokarcinom a melanoblastom (10 %).

## Benigní nádory jícnu

1. **Intramurální** (solidní nebo cystické) – leiomyom, fibrom, lipom, hemangiom, vrozené nebo retenční cysty.
2. **Intraluminální** (polypy stopkaté nebo přisedlé) – adenom, papilom, fibrolipom, myxom.

- Většinou nepůsobí obtíže, vzácně krvácení nebo dysfagie;
- Diagnostika endoskopicky nebo RTG (pasáž kontrastní látky);
- Indikací k odstranění jsou klinické obtíže nebo nemožnost vyloučení malignity – provádí se endoskopicky, enukleace intramurálních nádorů popř. klínovitá resekce z thorakotomie nebo thorakoskopicky.

## Maligní nádory jícnu

- Karcinom jícnu je nejčastější mezi 50.–70. rokem, více u mužů, nejvyšší výskyt je v Číně;
- Rizikové faktory jsou exogenní (kouření, alkohol, kořeněná strava, nedostatek vitaminů) a endogenní (prekancerózy – hiátová hernie, Barrettův jícen, achalázie, Plummer-Vinsonův syndrom, striktury po poleptání);
- Prognóza pětiletého přežití je 10 %.

### Mikroskopie

- 90 % dlaždicobuněčný karcinom;
- 10 % adenokarcinom (hlavně distální jícen a GE junkce na podkladě Barrettova jícnu); v současnosti převažuje adenokarcinom.
- Melanoblastom.

### Makroskopie

- Nádor může mít podobu *exofytickou* (polyp), plošně infiltrující (cirkulární zužování lumen jícnu s následným podélným submukosním šířením) nebo *ulcerózní*;
- Nejčastější jsou nádory ve středním hrudním jícnu;
- Obtížné odlišení nádorů terminálního jícnu od nádorů kardie (za adenokarcinom jícnu se zde považuje ten, jehož více než 80 % objemu se nachází v jícnu) – nádory této oblasti se dělí na:
  - Typy:
  - typ I – ca v distálním (Barrettově) jícnu;
  - typ II – ca kardie;
  - typ III – subkardiální (fundus) ca.

### TNM klasifikace

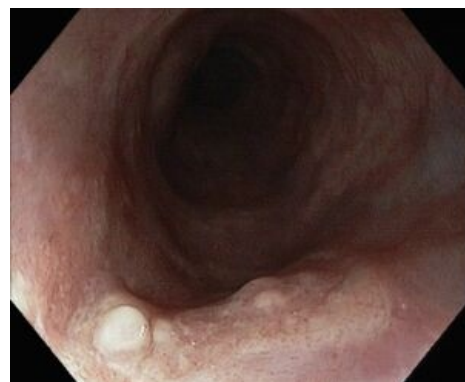- T1 – mukosa nebo submukosa;
- T2 – infiltrace muscularis externa;
- T3 – infiltrace adventicie;
- T4 – přecházející do okolí;
- N1 – regionální uzliny (krční v krčním úseku jícnu, mediastinální a perigastrické v hrudním úseku);
- M1 – vzdálené metastasy.

### Šíření karcinomu jícnu

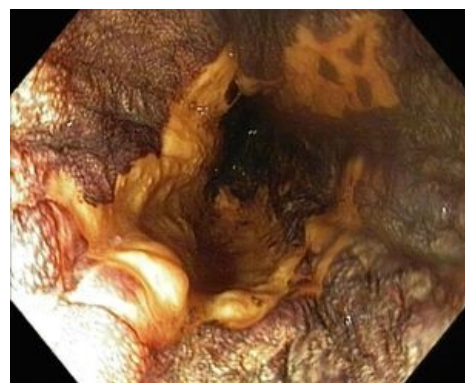- Spojitě – per continuitatem do okolí (trachea – píštěl s aspiracemi a bronchopnemonií, mediastinum, plíce, pleurální a perikardiální dutina);
- Lymfogenně – uzliny mediastinální a paratracheální, pod bránicí gastrické uzliny;
- Hematogenně – játra, plíce, vzácně kosti a CNS.

### Klinický obraz

- Progredující dysfagie a odynofagie (pozdní příznak);
  - dysfagie zpočátku pro tuhou stravu;
- Retrosternální bolest, úbytek hmotnosti, anémie, aspirační pneumonie.



Spinocelulární karcinom jícnu, pohled endoskopem.



Spinocelulární karcinom jícnu (tentýž pacient), pohled endoskopem po použití Lugolova roztoku, který lépe ozřejmí rozsah léze.

## Diagnostika

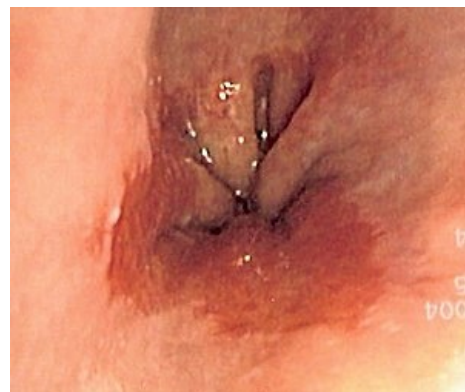- Endoskopie s biopsií;
- CT hrudníku a břicha (rozsah tumoru, vzdálené metastasy);
- EndoUZ (prorůstání nádoru do okolí, postižení uzlin);
- Staging (vzdálené metastasy – PET/CT, RTG plic, UZ jater, scintigrafie skeletu);
- Ostatní – RTG pasáž kontrastní látky jícnem, NMR, bronchoskopie (tracheobronchiální invaze je kontraindikací k esophagektomii);
- Laboratorní vyšetření: tumor markery CEA, SCC.

## Léčba

### Chirurgická a endoskopická

#### Radikální:

- Nádory stadia Tis nebo T1 lze řešit endoskopickou mukosektomií;
- U pokročilejších nádorů různé typy esophagektomií (u nádorů v oblasti GE junkce s různými typy gastrektomií – totální gastrektomie nebo jen resekce kardia) s mediastinální a celiakální lymfadenektomií a náhradou jícnu tubulisovaným žaludkem, colon nebo tenkým střevem, resekce mohou být prováděny klasicky z thorako- a laparotomie nebo pouze z krčního přístupu a laparotomie se strippingem jícnu transhiatálně (u rizikových pacientů, kde se tak vyhneme thorakotomii), možno i pomocí videoasistované thoraskopie;
- Kontraindikací esophagektomie jsou vzdálené metastázy a prorůstání tumoru do tracheobronchiálního stromu.



Barrettův jícen

#### Paliativní:

- Dilatace nádorových stenóz:
  - laserová rekanalisace (dochází po ní k recidivám);
  - zavedení stentů – potahovaný expandibilní stent (v současnosti nejlepší varianta);
  - Haringova endoprotéza (dnes se již neužívá, řada komplikací vč. dekubitů stěny jícnu);
- Paliativní bypassy – žaludek, střevo;
- Gastrostomie (chirurgická či endoskopická – PEG).

### Radioterapie

- Malá radiosenzitivita (více u dlaždicobuněčného karcinomu);
- Provádí se neoadjuvantní (zlepšení operability) i adjuvantní (odstranění residuí), dále u inoperabilních nádorů;
- Uplatňuje se i brachyradioterapie (paliativně ke zprůchodnění stenóz).

### Chemoterapie


- Nízká citlivost;
- Nejčastěji se užívá kombinace cisplatiny s 5-fluorouracilem;
- Provádí se neoadjuvantně i adjuvantně.

 *Podrobnější informace naleznete na stránce Cytostatika.*

### Fotodynamická léčba

- Aktivovaný porfyrin vylučován selektivně nádorovou tkání, po ozáření laserem se tvoří kyslíkové radikály působící nekrózu nádoru;
- Zkouší se i u Barrettova jícnu.

## Souhrnné video



## Odkazy

### Související články

- Onemocnění jícnu
- Refluxní choroba jícnu

### Zdroj

- PASTOR, Jan. *Langenbeck's medical web page* [online]. [cit. 2009]. <<http://langenbeck.webs.com>>.