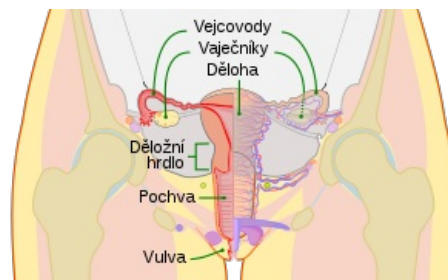


Nádory děložního hrdla

Dlaždicobuněčné léze cervixu

Benigní

- Condyloma accuminatum – je charakterizovaný makroskopicky papilárními výběžky a mikroskopicky stratifikovaným dlaždicobuněčným epitelem (vyvolán HPV).
- Dlaždicově buněčný papilom – jedná se o tumor mající jednoduchou papilu, na které je zralý epitel bez atypií a koilocytů (bez důkazu o vyvolání HPV).
- Fibroepiteliální polyp = stromální polyp – stroma tohoto polypu obsahuje obrovské mnohоядерné buněčné elementy (nevyvolán HPV).



Pohlavní ústrojí

Prekarcinom

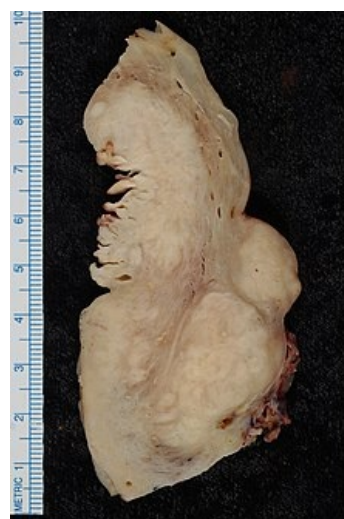Podrobnější informace naleznete na stránce *Prekancerózy děložního hrdla*.

- Cervikální intraepiteliální neoplazie – dysplastické změny ektocervixu se dělí dle Bethesda nomenklatury na LgSIL a HgSIL.

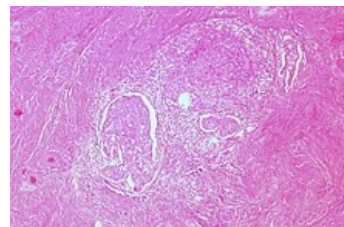
Maligní

Podrobnější informace naleznete na stránce *Zhubné nádory děložního hrdla*.

- Mikroinvasivní dlaždicový karcinom – je definován jako karcinom invadující do hloubky 3–5 mm. Pokud invaduje méně než 3 mm do stromatu způsobuje metastázy v méně než v 1 % případů.
- Invazivní dlaždicový karcinom – většina infiltruje ve formě anastomozujících pruhů, které mohou vypadat jako nepravidelné ostrůvky maligního dlaždicového epitelu. Převážná většina je způsobena lidskými papilomaviry (HPV), ale ukazuje se, že malé množství těchto karcinomů nemusí mít vztah k HPV infekci.
 - Keratinizující a nekeratinizující varianta dlaždicového karcinomu – nejčastější typ.
 - Bazaloidní karcinom – poměrně agresivní typ.
 - Verukózní karcinom – vysoce diferencovaný typ, nenacházejí se zde známky HPV infekce.
 - Bradavičnatý (warty) karcinom – též se někdy nazývá kondylomatózní dlaždicový karcinom, nachází se v něm HPV.
 - Papilární dlaždicový karcinom – tvoří jej tenké nebo široké papily s centrálním stromatem.
 - Karcinom ze skvamózně přechodných buněk (skvamotransitional carcinoma) – je vzácný a morfologicky neodlišitelný od karcinomu močového měchýře.
- Vzácnější karcinomy a neuroendokrinní tumory:
 - adenoskvamózní karcinom – žláznová a dlaždicová složka bývá stejně maligní;
 - glassy cell karcinom – špatně diferencovaná varianta adenoskvamózního karcinomu;
 - adenoidně cystický karcinom – má podobný vzhled jako stejné tumory ve slinných žlázách;
 - adenoidně basální karcinom – je dobře diferencovaný, skládá se z basaloidních buněk s fokální žláznovou diferenciací;
 - neuroendokrinní nádory – jsou definovány přítomností neuroendokrinních granul, malobuněčný i velkobuněčný karcinom má velmi špatnou prognózu;
 - Nediferencovaný karcinom – jedná se o tumor postrádající jakoukoli diferenciaci.



Endometroidní adenokarcinom



Invazivní dlaždicový karcinom

Žlázové léze cervixu

Benigní

- Mülleriánský papilom – nachází se téměř výhradně u dětí mezi 2–5 lety, prezentuje se krvácením a má tvar polypoidní až papilární.
- Endocervikální polyp – častá benigní léze cervixu.

Preinvazivní adenokarcinom

Podrobnější informace naleznete na stránce *Prekancerózy děložního hrdla*.

- Glandulární dysplasie.
- In situ adenokarcinom endocervixu – neoplastické žlázoové buňky vystylají endocervikální žlásky. Vykazuje přítomnost HPV.
- Mikroinvazivní adenokarcinom – je histologicky definován stromální invazí. Tvoří kribriformní, papilární nebo solidní struktury, hloubka invaze se měří od endocervixu.

Adenokarcinom

 Podrobnější informace naleznete na stránce *Zhoubné nádory děložního hrdla*.

- Endocervikální adenokarcinom – představuje asi 70 % všech cervikálních adenokarcinomů, má málo hleny a jen vzdálenou podobnost s normálním endocervikálním epitelem.
- Intestinální adenokarcinom – obsahuje pohárkové buňky a vzácně i endokrinní a Panethovy buňky.
- Adenokarcinom z prstenčitých buněk – je nutné jej odlišit od metastázy obdobně vyhlížejících karcinomů především z trávicího ústrojí.
- Minimálně deviovaný adenokarcinom – většina žlázek je dobře diferencovaná, ale je možné zastihnout i části špatně diferencované, existuje mnoho benigních endocervikálních lézí, které tento nádor napodobují.
- Viloglandulární adenokarcinom – vytváří typické dlouhé papilární struktury, které jsou lemované vrstvami maligního epitelu, má velmi dobrou prognosu.
- Endometroidní adenokarcinom – má velmi málo mucinu v cytoplasmě a je histologicky špatně odlišitelný od primárního adenokarcinomu endometria.
- Světlobuněčný adenokarcinom – nejčastěji se nachází v postmenopausálním věku.
- Serózní adenokarcinom – má papilární architekturu s častým nálezem psamomatózních tělísek a je morfologicky identický se serózním adenokarcinomem ovaria, je vzácný.
- Mesonefrický adenokarcinom – vzniká z mesonefrických zbytků laterálních částí cervixu, je velmi vzácný.

Odkazy

Související články

- Zhoubné nádory děložního hrdla
- Zhoubné nádory v gynekologii
- Prekancerózy děložního hrdla

Externí odkazy

-  Lidský papillomavirus (<http://mefanet.lfp.cuni.cz/clanky.php?aid=186>)

Použitá literatura

- BURGHARDT, E, A OSTÖR A a H FOX. The new FIGO definition of cervical cancer stage IA: A Critique. *Gynecol Oncol.* 1997, vol. 65, no. 1, s. 1-5, ISSN 0090-8258 (Print), 1095-6859 (Electronic). PMID: 9103382 (<https://www.ncbi.nlm.nih.gov/pubmed/9103382>).
- TAVASSOLI, Fattaneh A a Peter DEVILEE. *Pathology and genetics of tumours of the breast and female genital organs*. 1. vydání. Lyon : IARC Press, 2003. 432 s. World Health Organization classification of tumours; sv. 5. ISBN 92-832-2412-4.