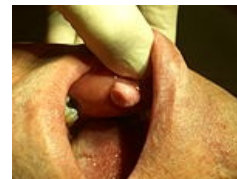

# Nádory ústní dutiny

## Mezenchymové benigní

1. fibrom – může být *stopkatý* (tzv. fibroepiteliální polyp) nebo *přisedlý*, podle poměru buněk a mezibuněčné hmoty (množství kolagenu) je *tuhý* nebo *měkký*, na povrchu může být *exulcerovaný*, vyskytuje se kdekoli v ústní dutině, hlavně v bukální sliznici, variantou je *obrovskobuněčný fibrom z hvězdovitých a obrovských mnohojaderných* (až vzhledu Langhansových buněk) *fibroblastů*, některé buňky mohou obsahovat zrnka pigmentu, nejčastěji v dásni
2. lipom – měkký, nažloutlý nádor, mikroskopicky z tukové tkáně s příměsí vaziva (až fibrolipom)
3. hemangiom – kapilární, kavernózní, pyogenní granulom, třeba odlišit od teleangiektázií u Rendu-Oslerovy choroby a Sturge-Weberova syndromu
4. lymfangiom – vzácný, hlavně v jazyku a rtu (může působit makroglosii a makrocheilii)
5. myoblastický myom (nádor z granulárních buněk, Abrikosovův nádor) – nejčastěji v jazyku, sliznice nad ním jeví pseudoepiteliomatózní hyperplázii (na rozdíl od myoblastického myomu u novorozenců – tzv. epulis congenita, kdy žádné změny ve sliznici nejsou)
6. kostní nádory – v čelistech nejčastěji osteoklastom a osteom



Fibrom v ústní dutině

## Mezenchymové maligní

1. fibrosarkom – z měkkých částí i z periostu, periodontu a dřevných dutin kostí
2. nádory kostní dřevě – Ewingův sarkom a myelom
3. Kaposiho sarkom – u pacientů s AIDS, hlavně na patře
4. maligní lymfomy (tonzily, jazyk, patro a patrové oblouky) + infiltráty u hemoblastóz

## Neuroektodermové

- neurilemom, neurofibrom, pigmentový névus, melanoblastom

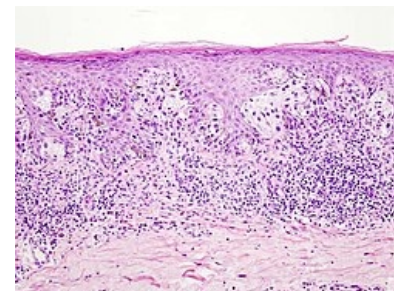
## Epitelové benigní

- dlaždicobuněčný papilom – výskyt hlavně na patře, bukální sliznici a rtech

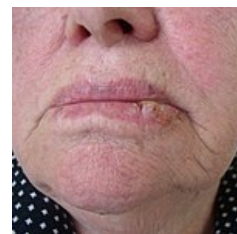## Epitelové maligní

Různě diferencovaný dlaždicobuněčný karcinom, roste exo- (ca rtu) i endofyticky (ca jazyka).

1. karcinom rtu – hlavně na dolním rtu u starších mužů, metastazuje do submandibulárních a submentálních uzlin
2. karcinom jazyka – nej malignější nádor ústní dutiny, vzniká na okrajích, hrotu a v kořeni jazyka, roste rychle do hloubky, metastazuje do hlubokých krčních uzlin a hematogenně do plic
3. karcinom spodiny ústní dutiny a bukální sliznice – podobá se biologickým chováním karcinomu jazyka
4. karcinom dásně – v oblasti třetích molárů, postupuje pomalu
5. verukózní karcinom – pomalu rostoucí nádor s nízkým maligním potenciálem, mikroskopicky široké čepy nádorového parenchymu (buňky vysoce diferencovány, nízká mitotická aktivita), parenchym je dobře ohraničen od stromatu, bývá zaměňován za pseudoepiteliomatózní hyperplázii, vyskytuje se především na bukální sliznici a v dásni



Histopatologický obraz maligního melanomu, v tomto případě suspektního povrchově se šířícího maligního melanomu. Barveno hematoxilinem-eosinem



Dlaždicobuněčný karcinom dolního rtu

## Odkazy

### Související články

- Prekancerózy

### Zdroj

- PASTOR, Jan. *Langenbeck's medical web page: Nádory* [online]. ©2004. [cit. 2012-05-21]. <<http://www.freewebs.com/langenbeck/Nadory.rar>>.

