

# Mamografie

**Mamografie** je základní radiologická screeningová a diagnostická metoda vyšetření prsu. Provádí se pomocí speciálního RTG přístroje – **mamografu**, který prostřednictvím tzv. **měkkého záření** dokáže zobrazovat **tkáně s nízkým kontrastem** (měkké tkáně). Od běžného RTG se mamograf liší rentgenkou, speciálními filmy, užitím komprese i speciálním negatoskopem pro hodnocení. Dnes se s výhodou využívají techniky digitální mamografi.

 Podrobnější informace naleznete na stránce *Technické poznámky o mamografii*.

## Indikace

### Screeningová mamografie

**Screeningová mamografie** (filmová, digitální, digitalizovaná) se zaměřuje na **preventivní** vyhledávání časných stádií karcinomu prsu. V souladu s vyhláškou MZ ČR se provádí u žen, které jsou bez obtíží a nemají žádné příznaky karcinomu prsu ani hmatný útvar = **asymptomatické ženy**. Screening je doporučen **ženám od 45 let výše s opakováním jednou za 2 roky**<sup>[1]</sup>. Vyšetření probíhá na akreditovaných pracovištích, hodnocení provádí dva lékaři. Základem je snímkování každého prsu v **kraniokaudální a šikmé projekci**. Pokud je potřeba, doplní se další projekce či cílené zvětšené snímky. Na screening odesílá ženu praktický lékař či gynekolog.

### Diagnostická mamografie

**Diagnostická mamografie** (filmová, digitální, digitalizovaná) se indikuje u pacientek s **podezřením na malignitu** prsu, přítomnými **příznaky** či u již **diagnostikovaných karcinomů** = **symptomatické ženy**. Dále se provádí pravidelné kontroly pacientek, které onemocněly již prodělaly či jsou sledovány v různých odborných ambulancích.

### Mamografie u mužů

Mamografie se u mužů indikuje při **objevení hmatné rezistence** v prsu. Snímkuje se oboustranně v šikmých projekcích.

## Kontraindikace

Mezi kontraindikace patří gravidita a kojení [zdroj?].

## Průběh vyšetření

Prs se při vyšetření **stlačí kompresní deskou**. Prsy se snímkuje **ve dvou projekcích** – kraniokaudální a šikmé mediolaterální (45°).

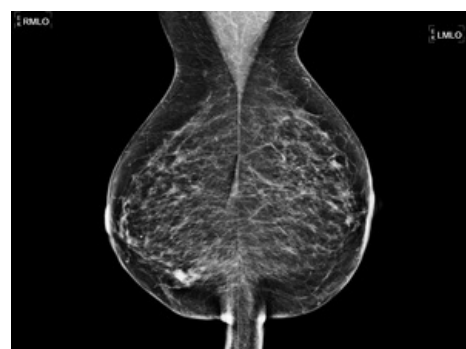
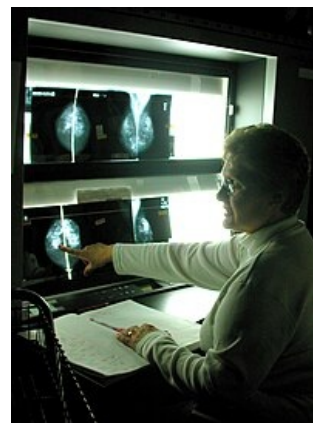## Hodnocení

Nález v mamografickém screeningu se hodnotí v rámci klasifikací BI-RADS a dle Tabára. Cílem screeningu je vyhledávání nádorů **velikosti do 2 cm**, bez klinických příznaků.

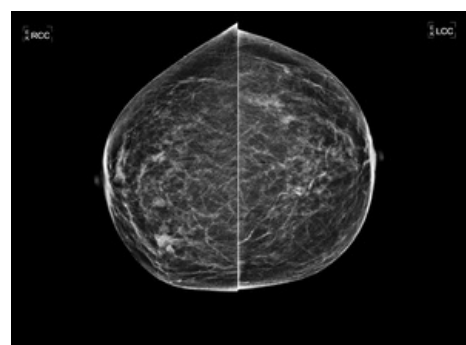
 Podrobnější informace naleznete na stránce *BI-RADS*.

 Podrobnější informace naleznete na stránce *Klasifikace dle Tabára*.

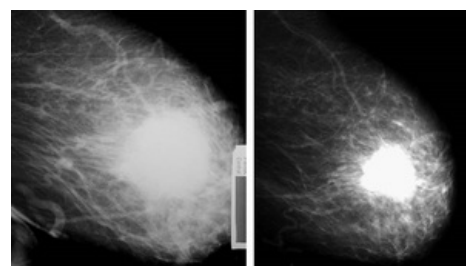
Karcinom prsu se v mamografii projevuje jako **různě velký hvězdicovitý nebo oválný stín**. Může se ale projevit i jako mikrokalcifikace. Mamografii lze doplnit dalšími zobrazovacími metodami (UZ, MRI, duktografie), jež se volí dle odhadu výtěžnosti vyšetření.



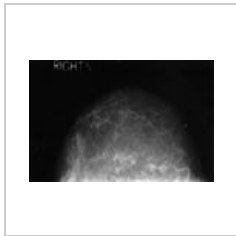
Mediolaterální projekce



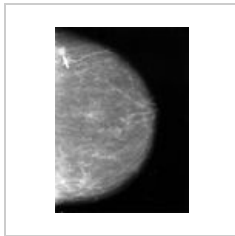
Kraniokaudální projekce



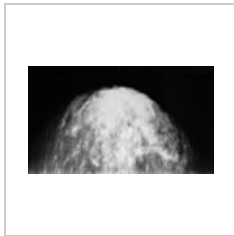
Neoadjuvantní chemoterapie Ca prsu  
(mamografie před a po)



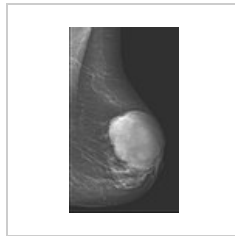Normální nález



Malá léze



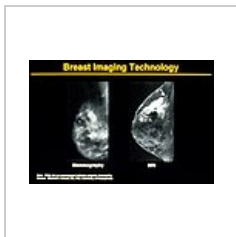Karcinom prsu



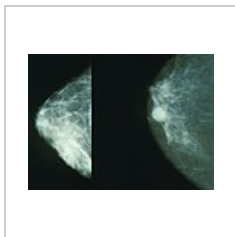
Phylloides tumor




Fibrocystóza



Mamografie vs.  
MRI



Karcinom prsu

 Podrobnější informace naleznete na stránce *Diagnostické zobrazovací metody v senologii*.

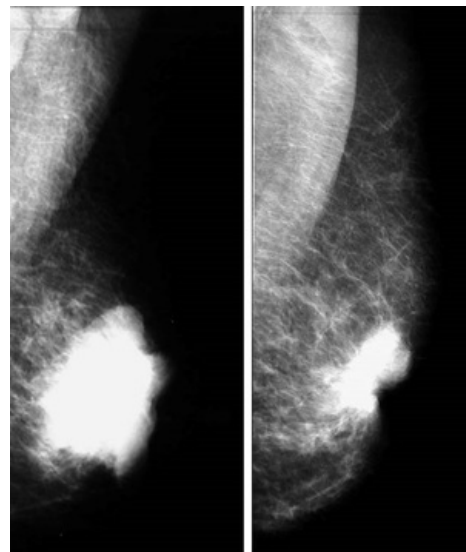
## Odkazy

### Externí odkazy

- Institut biostatistiky a analýz. *Mamo.cz : Mamografický screening* [online]. ©2015. [cit. 2015-07-23]. <<http://www.mamo.cz>>.

### Reference

- Česká republika. Vyhláška Ministerstva zdravotnictví ČR č. 3. In *2010*. 2010. Dostupné také z URL <[www.mamo.cz/res/file/legislativa/vyhlaska-3-2010.pdf](http://www.mamo.cz/res/file/legislativa/vyhlaska-3-2010.pdf)>.



Noadjuvantní chemoterapie Ca prsu  
(mamografie před a po)