

Lumbální punkce

Lumbální punkce je diagnostická a v některých případech i léčebná procedura. Během lumbální punkce se odebírá mozkomíšní mok z páteřního kanálu nebo se aplikují léčivé přípravky. Nejčastěji se volí oblast bederní páteře. Odběr většího množství mozkomíšního moku může sloužit ke **snížení intratékálního tlaku**. Biochemická, cytologická a mikrobiologická vyšetření moku se využívají např. pro potvrzení či vyloučení infekcí, nádorů, autoimunitních a degenerativních onemocnění CNS nebo krvácení do CNS.

Indikace

Lumbální punkci provádíme pro vyloučení nebo potvrzení:

- neuroinfekcí – meningitidy, encefalitidy,
- krvácení do CNS,
- demyelinizačních onemocnění,
- primárních tumorů CNS a metastáz.

Kontraindikace

- Vysoký nitrolební tlak (více než 20 mm Hg).^[1]
- Potvrzené expanzivní procesy nitrolební.
- Infekce v místě vpichu.
- Sepse.
- Krvácivé choroby.
- Deformace obratlů (výrazná skolióza, kyfóza, meziobratlové srůsty).

Provedení

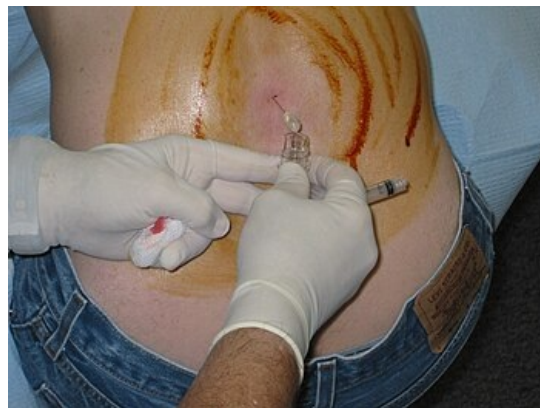Lumbální punkci provádíme, když pacient leží na boku s **flektovanými koleny** u hrudníku a **hlavou v anteflexi** (napodobení prenatalní pozice). Další možností je odběr u sedícího pacienta v předklonu. Poloha zajistí dostatečný rozestup mezi obratlovými výběžky.

1. **Určení místa vpichu:** Najdeme spojnici horních hran kyčelních kostí, palpačně identifikujeme meziobratlový prostor **L₃/L₄** případně **L₄/L₅**. Místo barevně označíme.
2. **Příprava pole:** Dezinfekce místa vpichu a okolí, zajistíme **sterilní pracovní pole**.
3. Lokální anestezie: subkutánně kolem místa vpichu.
4. **Směr vpichu:** Úhel jehly a *proc. spinalis* svírají 15°, směr ventrokraniální (tj. pupku). Hrot jehly by měl být sagitálně, abychom minimálně traumatizovali míšní kořeny. Postupujeme skrze kůži, podkoží, vazivo, epidurální prostor, duru a subarachnoideální prostor mezi míšní kořeny.
5. Změříme **likvorový tlak**: Normální tlak činí 70–200 mm H₂O.
6. **Vlastní odběr:** CSF neaspirujeme, necháme potřebné množství odkapat do sběrné zkumavky (co nejméně, obvykle 3–4 ml).
7. **Ukončení odběru:** Vytáhneme jehlu a komprimujeme místo vpichu.

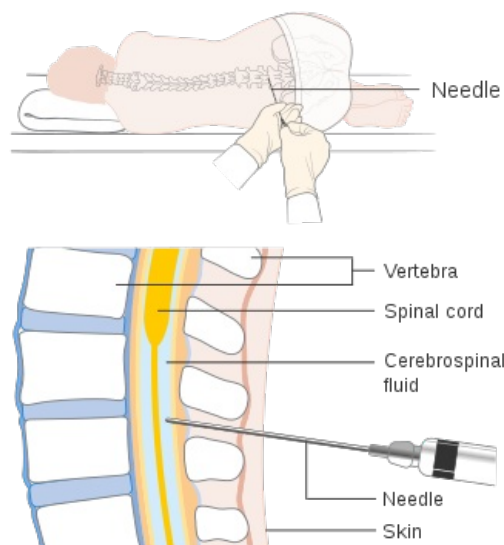
► Videoukázka LP krok za krokem (Medscape) (<https://emedicine.medscape.com/article/80773-technique>)^[2]

Komplikace

- Bolest hlavy v důsledku změny tlaku (tzv. postpunkční syndrom),
- parestézie dolních končetin,
- otok v místě vpichu,
- krvácení z místa vpichu,
- poruchy vědomí,
- migréna,
- nauzea,
- poruchy mikce.



Lumbální punkce



Provedení lumbální punkce

Odkazy

Související články

- Mozkomíšní mok
- Městnavá papila
- Cytologické vyšetření mozkomíšního moku
- Neuroinfekce

Použitá literatura

- KALA, Miroslav. *Lumbální punkce a mozkomíšní mok*. 2008. vydání. 2008. ISBN 9788072625680.

Reference

1. ŠEVČÍK, Pavel, et al. *Intenzivní medicína*. 3.. vydání. Galén, 2014. 1195 s. s. 461. ISBN 9788074920660.
2. SHLAMOVITZ, Gil Z. *Lumbar Puncture Technique* [online]. Poslední revize 8.5.2012, [cit. 2013-01-18]. <<https://emedicine.medscape.com/article/80773-technique>>.