

Kraniofaryngeom

Kraniofaryngeom je druhý nejčastější tumor selární krajiny (první je adenom hypofýzy). Představuje asi 4 % intrakraniálních tumorů, 50 % jich je u dětí – nejčastěji mezi 10–15. rokem. Vyrůstá ze zbytků Rathkeho výchlípky, často zasahuje vysoko do III. komory. Nádor je to biologicky **benigní**, ale může být maligní vzhledem ke své lokalizaci a vztahu k životně důležitým strukturám, jako je hypotalamus, cévy, *chiasma opticum*.

Téměř vždy má dvě složky – solidní a cystickou.

Klinický obraz

- Útlak zrakové dráhy, výpadek zorného pole z tlaku na *chiasma opticum*.
- Obstrukční hydrocefalus při propagaci do komor.
- Hormonální poruchy z útlaku hypotalamu a hypofýzy.
- U větších nádorů může být zvýšen nitrolební tlak.

Diagnóza

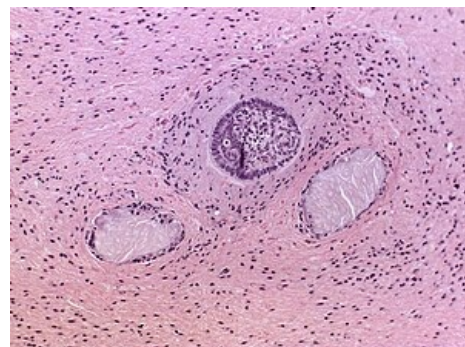
- MRI.
- CT – ohraničený útvar s kalcifikacemi.

Diferenciační diagnóza

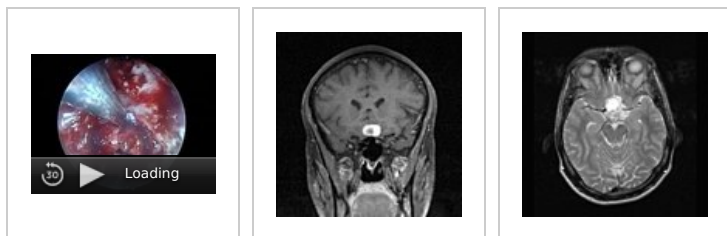
Je usnadněna tím, že jsou na rozdíl od adenomů obvykle cystické a kalcifikované.

Terapie

- Primárně **chirurgická** – obvykle subfrontálně, oproti adenomům se odstraňuje o dost hůře, protože srůstá s útvary kolem. Proto operace často nebývá radikální a tumor recidivuje (dá se ozářit, ale u dětí je to komplikované).
- **Radioterapie** – inkompletně odstraněné nádory pooperačně ozařujeme malými poli, které jsou cíleny jen na oblast nádoru. Celková dávka je okolo 50–55 Gy za 5–6 týdnů.



Histologický preparát



Endoskopická operace baze lební – Intrasekární Kraniofaryngeom

MRI sagitální řez

MRI axiální řez

Odkazy

Související články

- Adenom hypofýzy

Zdroj

- BENEŠ, Jiří. *Studijní materiály* [online]. ©2010. [cit. 2009]. <<http://jirben.wz.cz>>.

Použitá literatura

- ZEMAN, Miroslav, et al. *Speciální chirurgie*. 2. vydání. Praha : Galén, 2004. 575 s. ISBN 80-7262-260-9.
- SAMEŠ, Martin, et al. *Neurochirurgie : Učebnice pro lékařské fakulty a postgraduální studium příbuzných oborů*. 1. vydání. Praha : Maxdorf, 2005. 127 s. s. 79. ISBN 80-7345-072-0.
- PETRUŽELKA, Luboš a Bohuslav KONOPÁSEK. *Klinická onkologie*. 1. vydání. Praha : Karolinum, 2003.

