

# Kategorie:Patofyziologie

## Subcategories

This category has the following 2 subcategories, out of 2 total.

### P

- Patofyziologická schémata (48 F)
- Procvičování patofyziologie (1 C, 265 P, 1 F)

## Pages in category "Patofyziologie"

The following 200 pages are in this category, out of 786 total.

(previous page) (next page)

### A

- ABR/Otázky a kazuistiky
- Acidobazická rovnováha
- Acidóza (rozcestník)
- Addisonova choroba
- Aglutinin
- Uživatel:Ajaros/Pískoviště/Poruchy funkce arterii
- Akutní autoimunitní trombocytopenická purpura
- Akutní horská nemoc
- Akutní lymfoblastická leukemie
- Akutní nekróza pankreatu
- Akutní selhání ledvin/Repetitorium
- Akutní subdurální hematom
- Akutní tubulární nekróza
- Akutní zánět
- Alergická profesionální onemocnění dýchacích cest a plic
- Alkalóza (rozcestník)
- Alportův syndrom
- Alzheimerova choroba
- Amyloidóza ledvin
- Angina pectoris
- Angiogeneze a neovaskularizace (rozcestník)
- Anoxémie
- Antifosfolipidový syndrom
- Antitrombin III
- Antitrombotika
- Anurie
- Anémie
- Anémie chronických chorob
- Anémie z nedostatku erytropoetinu
- Anémie ze snížené tvorby erytrocytů
- Aortální regurgitace
- APC rezistence
- Apoptóza
- Apraxie
- Arteriovenózní píštěl
- Asfyxie
- Aspirační pneumonie
- Atelektáza
- Ateroskleróza
- Autoimunitní onemocnění

### B

- Balbuties
- Bartterův syndrom
- Beri beri
- Bilirubin/Otázky a kazuistiky
- Uživatel:BillyBones/Pískoviště/Srdeční selhání
- Biologie onkogeneze
- Blackfanova-Diamondova anémie
- Blast syndrom

- Brachyarytmie
- Blokáda levého Tawarova raménka
- Blokáda pravého Tawarova raménka
- Blokátory kalciového kanálu
- Blokátory receptorů pro angiotenzin II
- Bolest
- Bradyarytmie
- Bradyarytmie a raménkové blokády
- Bronchiální obstrukce/Repetitorium
- Brugadaův syndrom
- Bílkoviny v potravě
- Bílkoviny v séru a moči (1. LF UK, VL)

## C

- C-reaktivní protein
- Celková tělesná voda
- Uživatel:Cermanster/Pískoviště
- Chlopenní vady/Repetitorium
- Choledocholitiáza
- Chorobné stavy ze zvýšeného počtu erytrocytů
- Chronická (autoimunitní) tyreoiditida
- Chronická bronchitida
- Chronická lymfatická leukemie
- Chronická myeloidní leukemie
- Chronická pankreatitida
- Cirkulační kolaps
- Cirkulační šok
- Cirkulační šok/Repetitorium
- Uživatel:Cooba/Pískoviště6
- Coombsův test
- Cor pulmonale
- Uživatel:CPRmaster/Pískoviště
- Crohnova choroba
- Crohnova choroba/etiopatogeneze
- Crush syndrom
- Cushingův syndrom
- Cyanóza (patofyziologie)

## D

- D-dimery
- Uživatel:Dankahumlova/Pískoviště
- Denervačná hypersenzitivita
- Uživatel:DenKazeka/Pískoviště Crohn
- Deriváty hemoglobinu
- Destičková zátka
- Destičkový hematokrit
- Dexametazonový supresní test
- Diabetes insipidus
- Diabetes mellitus
- Diabetes mellitus 1. typu (endokrinologie)
- Diabetes mellitus 2. typu v dětství a adolescenci
- Diabetes mellitus, dyslipidemie, obezita (1. LF UK, NT)
- Dialyzační amyloidóza
- Dilatační kardiomyopatie (pediatrie)
- Diseminovaná intravaskulární koagulace
- Disociační šok (pediatrie)
- Distribuční šok
- Distribuční šok (pediatrie)
- Distribuční šíře trombocytů
- Diuretika
- Diuretika proximálního tubulu
- Dysartrie
- Dysbalance chloru
- Dysbalance hořčíku
- Dysbalance natria (pediatrie)
- Dysproteinemie
- Dědičné poruchy metabolismu aminokyselin/Otázky a kazuistiky
- Dětská struma
- Důsledky portální hypertenze

## E

- Edém mozku, poruchy HEB/Repetitorium

- Edém plic/Repetitorium
- Eikosanoidy/Otázky a kazuistiky
- Ektopická produkce erytropoetinu
- Elektrokardiografie
- Embolie
- Endotelin
- Epikríza
- Epilepsie a epileptické záchvaty/Repetitorium
- Epilepsie/PGS
- Erytrocytóza
- Esenciální trombocytémie
- Etiologie
- Eupnoe
- Extrasystola

## F

- Fanconiho anémie
- Fanconiho syndrom
- Fechtner-Epsteinův syndrom
- Fibrilace komor
- Fibrilace síní
- Fibráty
- Filadelfský chromozom
- Fluor
- Flutter síní
- Fokálně segmentální glomeruloskleróza
- Fosfát
- Funkce ledvin v udržování acidobazické rovnováhy
- Funkční vyšetření ledvin
- Fyziologie a patofyziologie šoku (pediatrie)

## G

- Gastroskopie
- Glomerulonefritidy
- Glomerulopatie projevující se nefrotickým syndromem
- Glykogenózy/Otázky a kazuistiky
- Glykovaný hemoglobin
- Gravesova-Basedowova nemoc

## H

- Hematokrit
- Hemochromatóza
- Hemodynamická měření (pediatrie)
- Hemofilie
- Hemoglobin a jeho deriváty (1. LF UK, VL, Praktická cvičení z biochemie)
- Hemoglobin a jeho deriváty (LF MU)
- Hemoglobinopatie
- Hemokoagulace
- Hemokoagulace versus antikoagulace
- Hemolytické anémie extrakorpulární
- Hemolytické anémie korpulární
- Hemolýza
- Heparin
- Hepatomegalie
- Hepcidin
- Histamin
- Histotoxický
- Hluboká žilní trombóza
- Hojení rány
- Horečka (pediatrie)
- Hormony štítné žlázy
- Uživatel:Horrymir/Pískoviště/IgA nefropatie1
- Uživatel:Horrymir/Pískoviště/IgA nefropatie2
- Hyperamonémie
- Hyperchlorémie
- Hyperfosfatémie
- Hyperkalcémie
- Hyperkalémie
- Hyperleptinémie
- Hypermagnesémie
- Hypernatrémie (pediatrie)
- Hyperpolarizace

- Hyperpolarizace
- Hyperstenurie
- Hypertermie
- Hyperventilace
- Hypochlorémie
- Hypofosfatémie
- Hypokalcémie
- Hypokalémie
- Hypolipidemia
- Hypomagnesémie
- Hyponatrémie (pediatrie)
- Hypostenurie
- Hypotenze
- Hypotermie
- Hypotyreóza
- Hypoventilace
- Hypovolemický stav
- Hypovolemický šok
- Hypovolemický šok (pediatrie)
- Hypoxie
- Hypoxémie

I

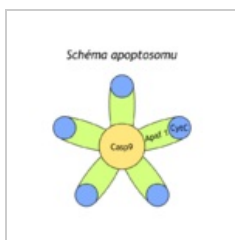
- IgA nefropatie
- (previous page) (next page)

## Media in category "Patofyziologie"

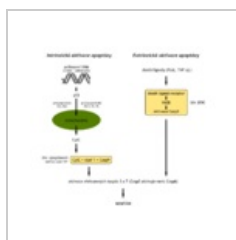
The following 85 files are in this category, out of 85 total.



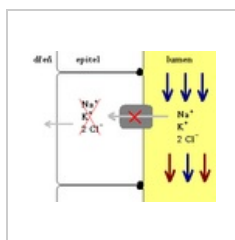
AB COPD Mokrejs...  
1,152 × 2,048; 179 KB



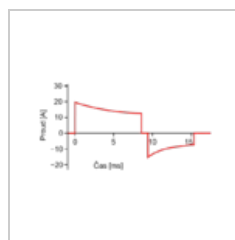
Apoptosom.png  
640 × 640; 25 KB



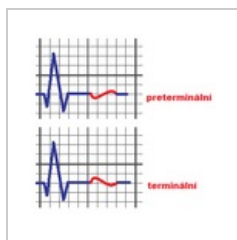
Apoptóza.png  
1,024 × 1,024; 33 KB



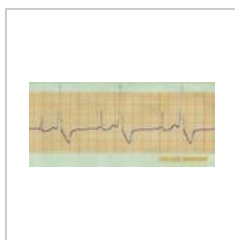
Bartteruv syndro...  
329 × 268; 6 KB



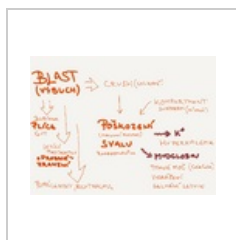Bifazicka.png  
650 × 360; 13 KB




Bifázická T vlna.p...  
335 × 326; 7 KB



Bigeminie.jpg  
800 × 365; 84 KB



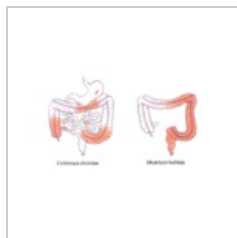
BlastCrushRhabd...  
2,048 × 1,536; 344 KB



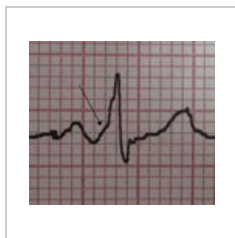
Brugada syndro...  
800 × 473; 307 KB



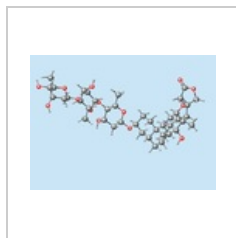
Cirkulační šok.GIF  
2,435 × 1,476; 53 KB



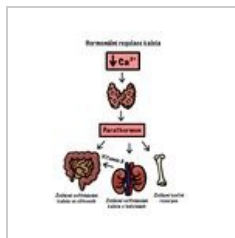
Crohnova chorob...  
667 × 409; 148 KB



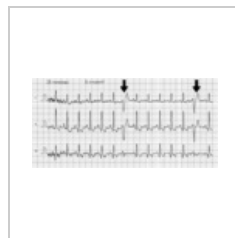
Delta vlny při WP...  
681 × 600; 60 KB



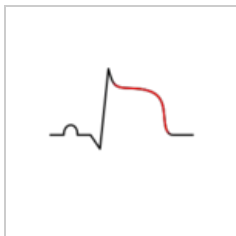
Digoxin.png  
499 × 363; 15 KB



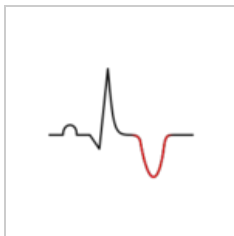
Down regulace C...  
1,668 × 2,154; 347 KB



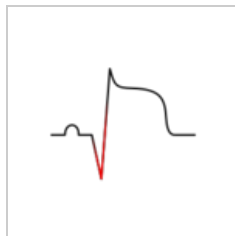
EKG - KES.png  
617 × 299; 4 KB




EKG elevace ST.s...  
200 × 150; 3 KB



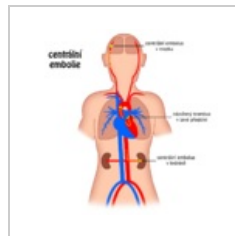
EKG inverze T.svg  
200 × 150; 3 KB



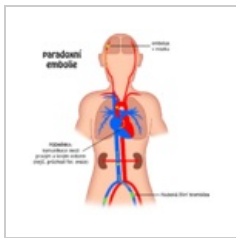
EKG pato Q.svg  
200 × 150; 4 KB



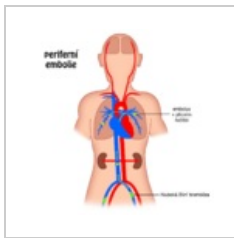
Elfo lpr nt.jpg  
855 × 542; 87 KB



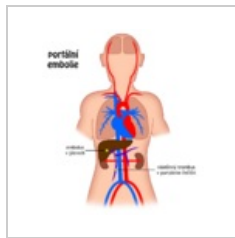
Embolie centrální...  
1,024 × 1,024; 80 KB



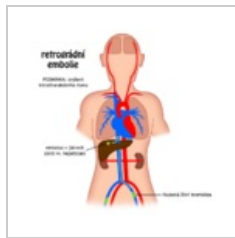
Embolie paradox...  
1,024 × 1,024; 85 KB



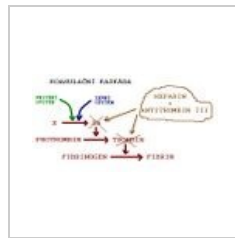
Embolie periferní...  
1,024 × 1,024; 77 KB



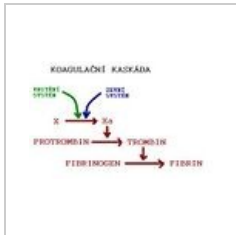
Embolie portální...  
1,024 × 1,024; 79 KB



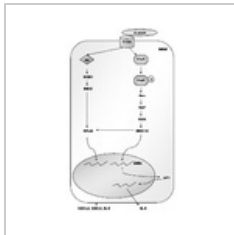
Embolie retrográ...  
1,024 × 1,024; 84 KB



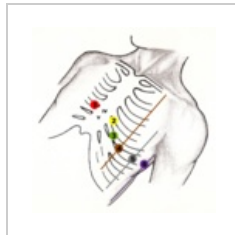Funkce heparinu...  
534 × 282; 23 KB



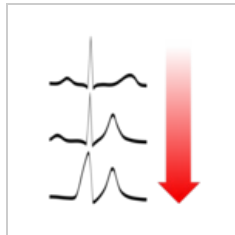
Heparin.JPG  
433 × 274; 17 KB



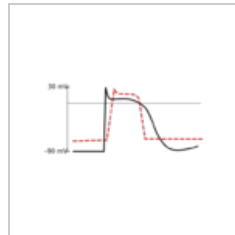
HPylori prozánětl...  
895 × 1,486; 49 KB



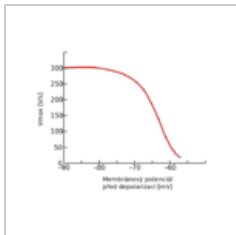
Hrudní svody.png  
2,058 × 2,070; 4.55 MB



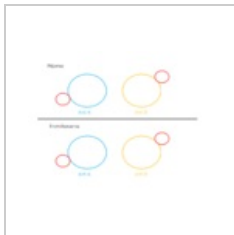
Hyperkalémie EK...  
550 × 600; 25 KB



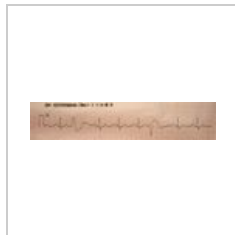Hyperkalémie ka...  
613 × 312; 35 KB




Hyperkalémie V...  
575 × 456; 40 KB



Karta krevní skup...  
960 × 720; 17 KB




KES.JPG  
2,093 × 422; 573 KB



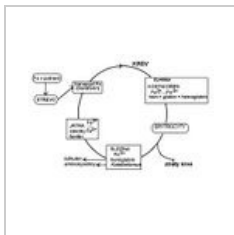
Křivka výdej tlak...  
720 × 580; 14 KB



Lipoprot NT.jpg  
887 × 500; 110 KB



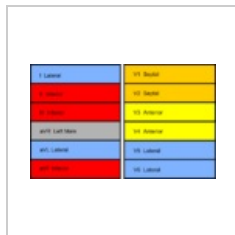LQT.png  
800 × 235; 118 KB




Metabolismus žel...  
656 × 480; 35 KB



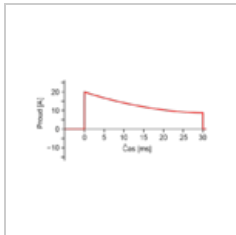
MI colours cs.png  
800 × 494; 37 KB



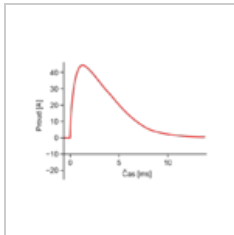
MI colours en.png  
800 × 494; 23 KB



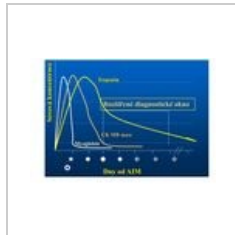
Migrena.jpg  
585 × 464; 133 KB



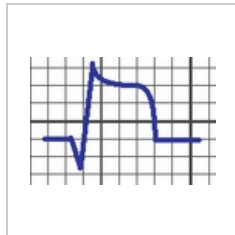
Monofazicka exp...  
650 × 333; 12 KB



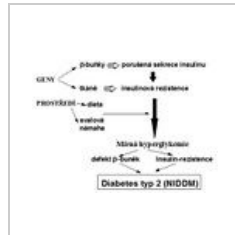Monofazicka sinu...  
650 × 462; 19 KB



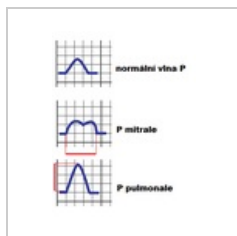
Myogl,ckbmass,t...  
839 × 568; 98 KB



Pardeeho vlna.png  
180 × 124; 2 KB



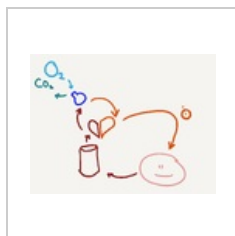PatogenezeDM2.j...  
447 × 352; 47 KB



Patologie P vlny....  
280 × 359; 6 KB



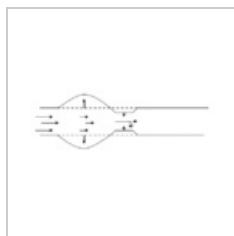
Plice.png  
1,366 × 540; 52 KB




PlíceSrdceBunka...  
2,048 × 1,536; 178 KB



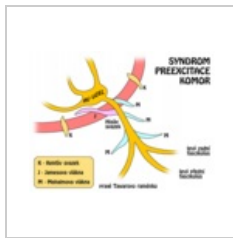
Plicní edém pictu...  
1,488 × 2,105; 463 KB



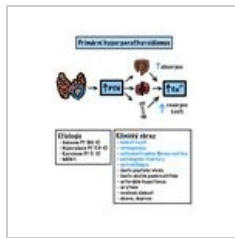
Poruchy funkce a...  
503 × 192; 3 KB



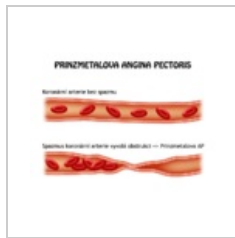
Pracovní diagram...  
960 × 560; 21 KB



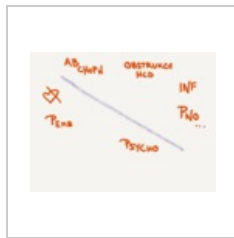
Preexcitace kom...  
600 × 460; 43 KB



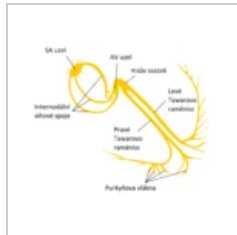
Primární hyperpa...  
1,668 × 2,154; 467 KB



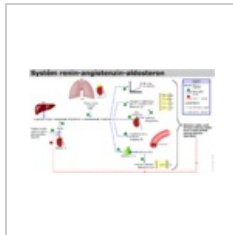
Prinzmetalova AP...  
800 × 600; 50 KB



Přehled příčin du...  
2,048 × 1,536; 233 KB



Převodní systém ...  
941 × 781; 114 KB



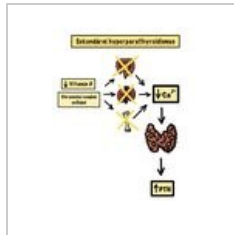
RAAS.png  
1,050 × 585; 41 KB



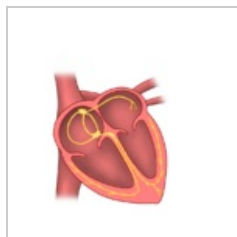
Re-entry.PNG  
590 × 378; 124 KB



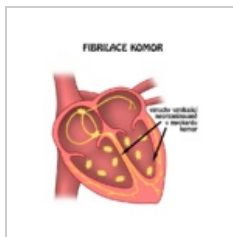
Scn5a.jpg  
513 × 181; 17 KB



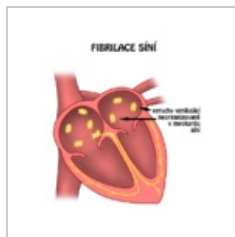Sekundární hype...  
1,668 × 2,154; 302 KB



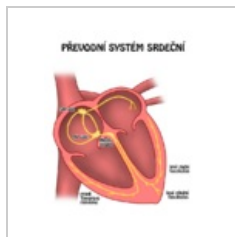
Srdce blank.png  
600 × 700; 92 KB



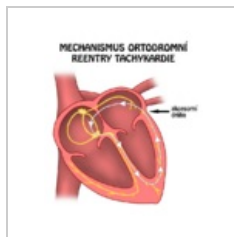
Srdce fibrilace ko...  
600 × 700; 101 KB



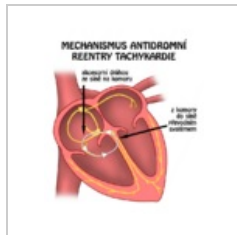
Srdce fibrilace si...  
600 × 700; 99 KB




Srdce převodní s...  
600 × 700; 103 KB



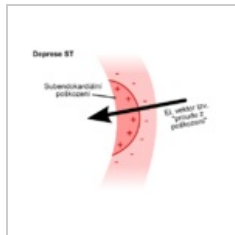
Srdce reentry.png  
600 × 700; 106 KB



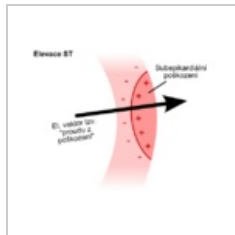
Srdce reentry2.png  
600 × 700; 111 KB



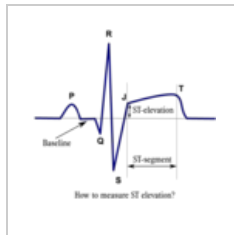
Srdeční selhání.GIF  
655 × 378; 15 KB



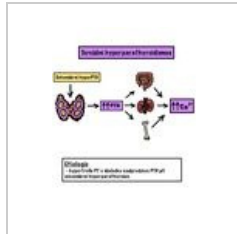
ST deprese myok...  
500 × 400; 31 KB



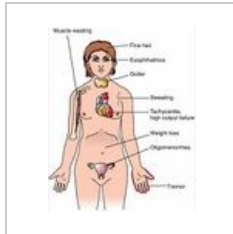
ST elevace myok...  
500 × 400; 30 KB



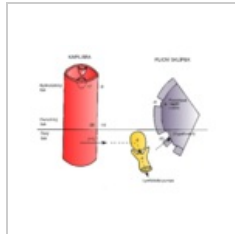
ST elevace.png  
597 × 600; 35 KB



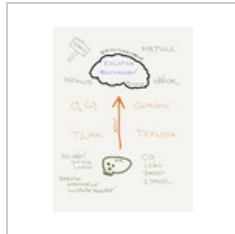Terciární hyperp...  
1,668 × 2,154; 328 KB



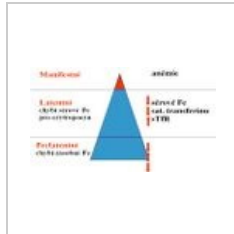
Thyreotox.jpeg  
351 × 439; 29 KB



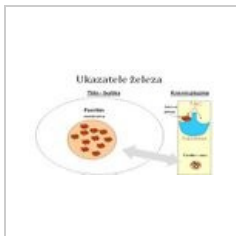Tlaky způsobující...  
1,945 × 1,565; 196 KB



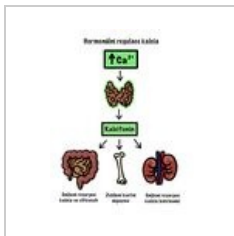
TucetPricin1.png  
1,536 × 2,048; 281 KB



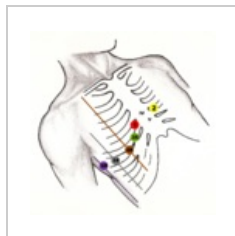
Ukazatele železa ...  
503 × 284; 85 KB



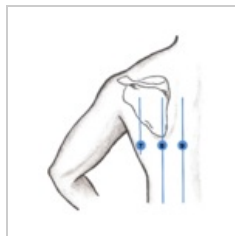
Ukazatele železa....  
692 × 390; 132 KB



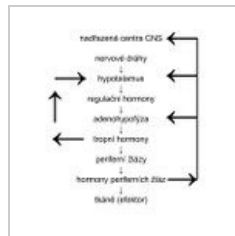
Up regulace Ca.j...  
1,668 × 2,154; 330 KB



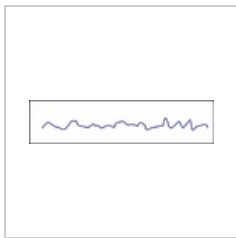
V3R-V6R.png  
2,081 × 2,069; 4.6 MB



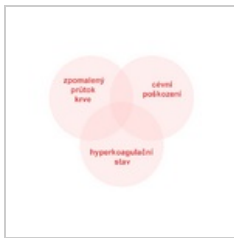
V789.png  
1,684 × 1,844; 1.5 MB



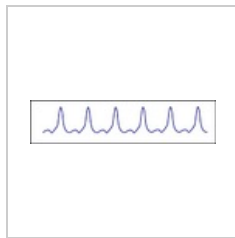
Vazba.jpg  
438 × 500; 60 KB



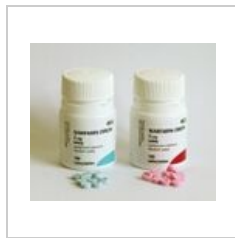VF - scheme.png  
800 × 184; 31 KB



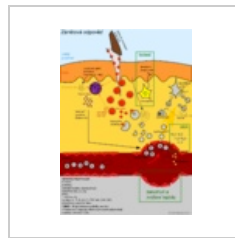
Virchowova triád...  
563 × 501; 20 KB



VT - scheme.png  
800 × 184; 56 KB



Warfarin 1200.jpg  
1,200 × 1,015; 317 KB



Zánětová odpověď...  
1,500 × 2,121; 661 KB