

Kategorie:Endokrinologie

Pages in category "Endokrinologie"

The following 200 pages are in this category, out of 239 total.

(previous page) (next page)

A

- Addisonova choroba
- Adenom
- Adenom hypofýzy
- Adenom štítné žlázy
- ADH
- Adiponektin
- Adrenalin
- Adrenokortikotropní hormon
- Adrenální krize
- Akutní adrenokortikální insuficience
- Akutní pankreatitida (Akutní stavy ve vnitřním lékařství)
- Akutní tyreoiditida
- Anaplastický karcinom štítné žlázy
- Autoimunitní polyglandulární syndromy

B

- Bartterův syndrom
- Beri beri
- Biochemické hodnocení výživy
- Biochemické vyšetření u hyperlipoproteinémie
- Bionický pankreas
- BMI
- Bolusové kalkulátory
- Bílkoviny v potravě

C

- Cholesterol
- Choriový gonadotropin
- Chronická (autoimunitní) tyreoiditida
- Chronická pankreatitida
- Chvostkův příznak
- Cushingův syndrom

D

- Deficit jódu
- Dermatitis seborrhoica
- Dexametazonový supresní test
- Diabetes insipidus
- Diabetes insipidus centralis
- Diabetes mellitus
- Diabetes mellitus (pediatrie)
- Diabetes mellitus 1. typu (biochemie)
- Diabetes mellitus 1. typu (endokrinologie)
- Diabetes mellitus 2. typu (biochemie)
- Diabetes mellitus 2. typu (endokrinologie)
- Diabetes mellitus 2. typu v dětství a adolescenci
- Diabetes mellitus ve stáří
- Diabetická ketoacidóza
- Diabetická noha
- Diabetické potraviny
- Diagnostické užití ultrazvuku
- Diferencovaný karcinom štítné žlázy
- Difusní endokrinní systém
- DiGeorgův syndrom
- Dyslipidémie
- Dysmenorrhoea
- Dědičné poruchy metabolismu tuků

- Dětská struma

E

- Edmontský protokol
- Edukace diabetika
- Endokrinní funkce tukové tkáně
- Endokrinní hypertenze
- Endokrinní onemocnění gonád
- Endokrinní orbitopatie
- Endokrinní orgány
- Portál:Endokrinologie a metabolismus
- Kardiovaskulární autonomní neuropatie
- Endorfiny
- Enkefaliny
- Epifýza
- Estrogeny

F

- Farmakologické možnosti ovlivnění diabetu
- Feochromocytom
- Fibroosteoklasie
- FNAB
- Fröhlichův syndrom
- Funkce ledvin v udržování acidobazické rovnováhy

G

- Gaucherova choroba
- Gestageny
- Gestační diabetes mellitus
- Glukagon
- Glukokortikoidy
- Glykemie
- Glykemie/stanovení
- Glykovaný hemoglobin
- Graefeho příznak
- Gravesova-Basedowova nemoc
- Gynekomastie

H

- Hemoglobin a jeho deriváty (LF MU)
- Hirsutismus
- Historie léčby diabetes mellitus
- Hladovění a poruchy tvorby ketolátů
- Hormon
- Hormony pankreatu
- Hormony štítné žlázy
- Hormonální antikoncepce
- Hraniční poruchy glykoregulace
- Hyperglykemické kóma
- Hyperparathyreóza
- Diskuse:Hypertrichóza
- Hypofýza
- Hypoglykemický stav
- Hypoglykemie
- Hypogonadismus
- Hypolipidemická léčba
- Hypolipidemika
- Hypoparathyreóza
- Hypothalamo-hypofysární systém
- Hypothalamus
- Hypothyreóza

I

- Indikátory kostní přestavby, markery kostní resorpce
- Inkretinová analoga
- Inkretiny
- Inzulín
- Inzulínoterapie
- Inzulínová pumpa

J

- Jiné specifické typy diabetes mellitus
- Jodurie

K

- Kalciofosfátový metabolismus
- Kalcitonin
- Kalcium
- Karcinoid
- Kardioinhibitory
- Katecholaminy
- Ketolátky
- Klinefelterův syndrom
- Komplikace diabetu mellitu
- Kongenitální adrenální hyperplázie
- Kontinuální měření glykemie
- Kortizol
- Kretenismus
- Krvácení do GIT
- Kurděje
- Křeče

L

- Liddleův syndrom
- Lipoproteiny
- Lipoproteiny (klinika)
- Luteinizační hormon
- Léčba diabetu

M

- Medulární karcinom štítné žlázy
- Melatonin
- MEN syndrom
- Metabolické osteopatie
- Metabolický syndrom a inzulínová rezistence
- Metroragie
- Myxedém
- Myxedémové kóma

N

- Nefrogenní diabetes insipidus
- Nelsonův syndrom
- Nemoci hypotalamo-hypofyzárního systému
- Nemoci štítné žlázy s eutyreózou
- Neuroendokrinní nádory pankreatu
- Noradrenalin
- Novorozenecký diabetes mellitus
- Nutriční podpora
- Nádory štítné žlázy

O

- Obezita
- Obezita (pediatrie)
- Odbourávání lipidů a metabolismus ketolátek
- Onemocnění adenohypofýzy
- Onemocnění epifýzy
- Onemocnění z nadbytku nebo nedostatku živin
- Onemocnění z nadbytku živin
- Onemocnění z nedostatku živin
- Onemocnění štítné žlázy
- Orální glukózový toleranční test
- Osteomalacie
- Osteoporóza
- Portál:Otázky ke státní zkoušce z interny (1. LF UK, VL)
- Portál:Otázky z endokrinologie a metabolismu ke státní zkoušce z interny (1. LF UK, VL)

P

- Pagetova choroba
- Paraneoplastický syndrom
- Parathormon
- Pelagra
- Perorální antidiabetika
- Podvýživa a kareční stavy
- Poruchy kalciofosfátového metabolismu
- Poruchy lipidového metabolismu
- Poruchy lipidového metabolismu (podrobně)
- Poruchy pohlavní diferenciace a pohlavního zrání
- Poruchy růstu u dětí
- Poruchy vodní a elektrolytové rovnováhy (rozcestník)
- Porušená glukózová tolerance
- Porušená glykemie nalačno
- Primární hyperaldosteronismus
- Princip negativní zpětné vazby v endokrinologii
- Principy léčby obezity
- Prolaktinom
- Prostaglandin E1
- Prostaglandin E2
- Psychoanaleptika
- Puberta
- Pubertas praecox
- Pubertas tarda
- Přerušované hladovění v prevenci a terapii diabetu
- Příštítná tělíska

R


- Radionuklidová vyšetření štítné žlázy
- Refeeding syndrom
- Renální osteopatie
- Rezistin
- Riedelova tyreoiditida
- Růstový hormon
- Růstový hormon (obecně)
- Růstový hormon (poruchy množství)
- Růstový hormon (sekrece)

S

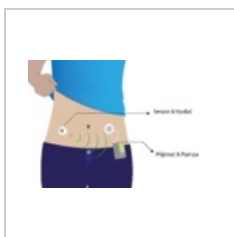
- Sacharidy v potravě
- (previous page) (next page)

Media in category "Endokrinologie"

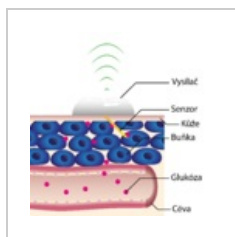
The following 28 files are in this category, out of 28 total.



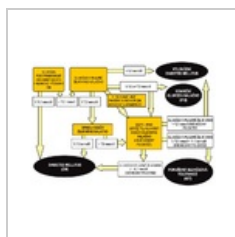
CAH z deficitu 21...
4,316 × 2,676; 511 KB



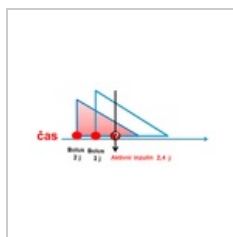
CGM-01-01.png
4,853 × 3,360; 748 KB



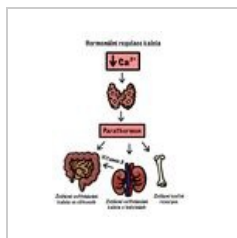
CGM-senzor-01.p...
3,894 × 3,875; 1.99 MB



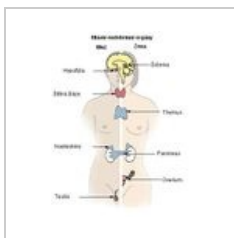
Dm algoritmus.png
800 × 537; 197 KB



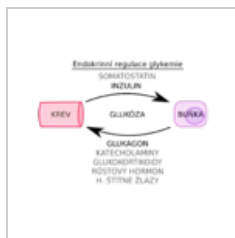DOBA PŮSOBNÍ ...
329 × 153; 4 KB



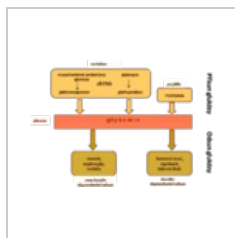Down regulace C...
1,668 × 2,154; 347 KB



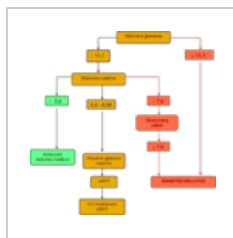Endokrinnniorgan...
317 × 421; 23 KB



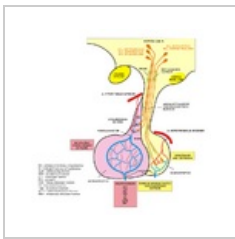
Endokrinní regul...
1,256 × 894; 102 KB



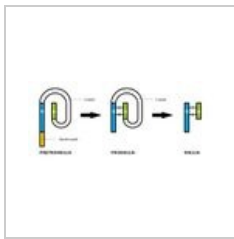
Glykémie.png
1,015 × 694; 30 KB



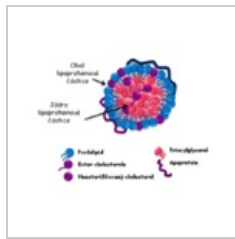
Hodnocení glyke...
922 × 911; 20 KB



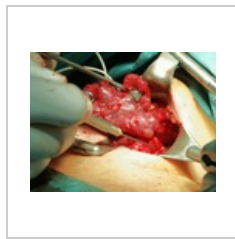Hypofyzarni obe...
747 × 765; 194 KB



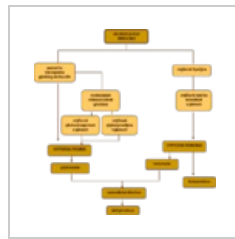Insulin.jpg
700 × 303; 52 KB




Lipoprotein.png
540 × 440; 112 KB



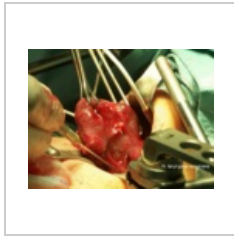
Monitoring n. lar...
800 × 600; 757 KB



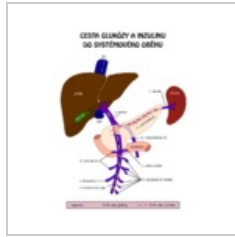
Nedostatek inzuli...
1,010 × 1,028; 33 KB



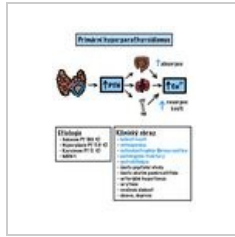
OGTT.png
593 × 380; 3 KB



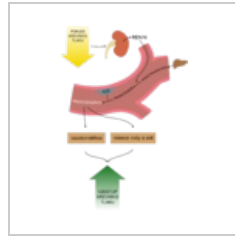
Operace štítné žl...
800 × 600; 872 KB



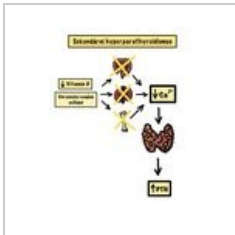
Porta Glc inzulin...
800 × 1,018; 53 KB



Primární hyperpa...
1,668 × 2,154; 467 KB



Renin angiotenzi...
1,641 × 2,384; 244 KB



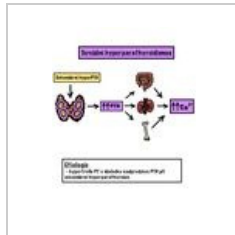
Sekundární hype...
1,668 × 2,154; 302 KB



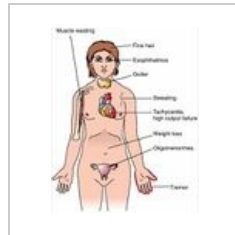
Spirala PEM deti.j...
480 × 360; 20 KB



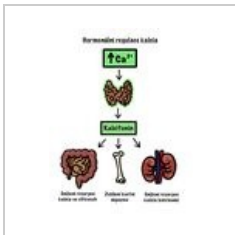
Steroidogeneze.p...
4,525 × 2,324; 440 KB



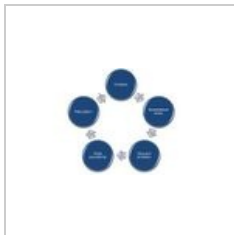Terciární hyperp...
1,668 × 2,154; 328 KB



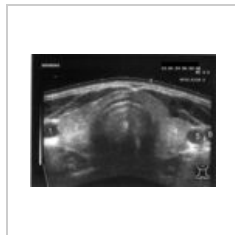Thyreotox.jpeg
351 × 439; 29 KB



Up regulace Ca.j...
1,668 × 2,154; 330 KB



Začarovný kruh...
864 × 497; 28 KB



Štítná žlázy - US...
800 × 574; 92 KB