

Kategorie:Angiologie

Pages in category "Angiologie"

The following 100 pages are in this category, out of 100 total.

A

- Akutní tepenné uzávěry
- Allenův test
- Aneurysma
- Angiografie
- Angioinvasivní léčba tepenných uzávěrů a stenóz
- Portál:Angiologie
- CHA2DS2-VASc score
- HAS-BLED skóre
- Wellsovo skóre
- Aorta
- Aorta abdominalis
- Aorta thoracica
- Arteria axillaris
- Arteria brachialis
- Arteria carotis externa
- Arteria iliaca communis
- Arteria lusoria
- Arteria radialis
- Arteria ulnaris
- Arterioskleróza
- Arteriovenózní píštěl
- Arteriální zásobení hrudní stěny
- Ateroskleróza

B

- Bypass
- Bércový vřed

C

- Chronická ischemická choroba dolních končetin
- Chronická žilní nedostatečnost
- Cévní náhrady
- Cévní poranění
- Cévy dolní končetiny
- Cévy horní končetiny

D

- Diagnostické zobrazovací metody při vyšetření hrudníku
- Diferenciální diagnostika otoků dolních končetin/PGS (VPL)
- Disekce arteria carotis
- Disekce hrudní aorty

E

- Embolie
- Endotelin
- Esenciální kryoglobulinemie

F

- Fibrinolýza

G

- Granulomatóza s polyangiitidou

I

- Index kotníkových tlaků
- Infarkt
- Intravaskulární ultrazvuk
- Ischemie
- Ischemie viscerálních tepen

K

- Karotická endarterektomie
- Kawasakiho nemoc
- Klasifikace dle Fontaina
- Klasifikace dle Rutherforda
- Krevní kapiláry, funkce, řízení
- Kritická končetinová ischemie

M

- May-Thurnerův syndrom
- Mesylan dihydroergotoxinia
- Migrující tromboflebitida
- Mikroskopická polyangiitida

O

- Obrovskobuněčná arteriitida (stručně)
- Obrovskobuněčná arteriitis
- Oběh krve kůží

P

- Patologie lymfatických cév
- Perkutánní transluminální angioplastika
- Plicní embolie
- Polyarteriitis nodosa
- Portální oběh
- Poruchy hemostázy
- Primární a sekundární žilní městky
- Profesionální vazoneuróza
- Prstový pletysmograf

R

- Radionuklidová vyšetření cév
- Ratschovův test
- Raynaudova choroba
- Refrakterní hypertenze
- Rekonstrukce tepen

S

- Sekundární Raynaudův fenomén
- Stentgraft
- Streptokináza
- Syndrom Churgův-Straussově
- Syndrom horní hrudní apertury
- Syndrom renálního louskáčku
- Systémové vaskulitidy

T

- Takayasuova arteriitida
- Tepny dolní končetiny
- Trombangiitis obliterans
- Trombembolická nemoc
- Trombendarterektomie
- Tromboflebitida povrchových žil
- Trombóza
- Trombóza renální žíly
- Tuky v potravě

U

- Urokináza

- Uzávěry velkých žil

V

- Vazodilatace
- Vazokonstrikce
- Venofarmaka
- Venózní drenáž hrudní stěny
- Virchowova trias
- Vrozené trombofilie
- Vyšetření tepen
- Výduť břišní aorty

W

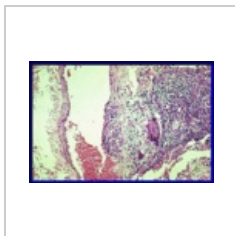
- Willisův okruh

Z

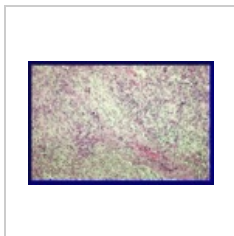
- Zúžení a uzavěry aorty a pánevních tepen

Media in category "Angiologie"

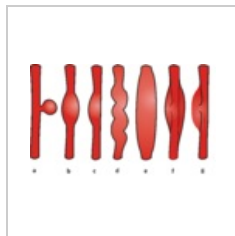
The following 20 files are in this category, out of 20 total.



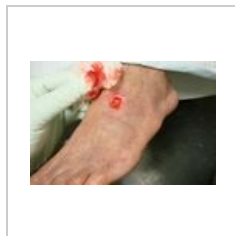002 Transmuráln...
355 × 235; 70 KB



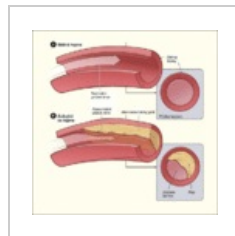003 Granulomató...
357 × 239; 82 KB



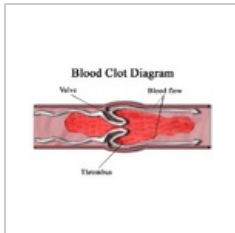
Aneurysmata.png
3,116 × 1,954;
1.05 MB



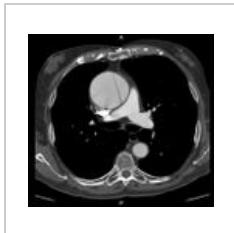
Arterial ulcer peri...
750 × 500; 51 KB



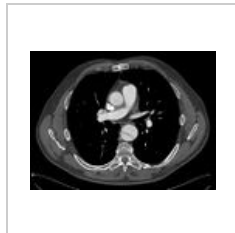
Atherosclerosis d...
450 × 451; 39 KB



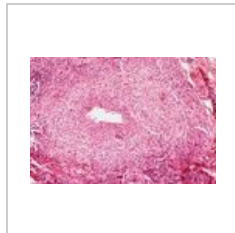
Blood clot.png
468 × 295; 77 KB



Disekce ascende...
1,046 × 977; 212 KB



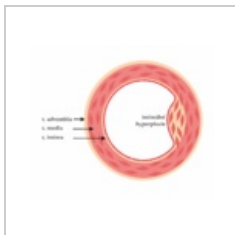
Disekce descend...
1,017 × 766; 193 KB



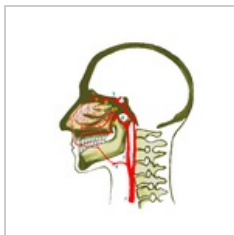
Extrapulmonální ...
533 × 364; 98 KB



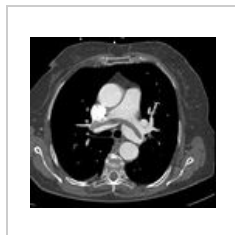Granulomatózní ...
358 × 238; 82 KB



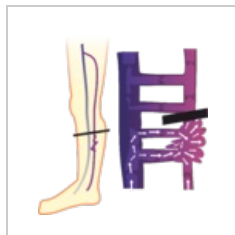Intimh.png
3,082 × 2,569; 426 KB



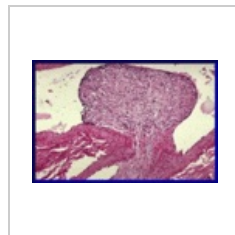
Nos-cévy.png
2,048 × 2,048; 712 KB



PE.jpg
897 × 821; 197 KB




Perthes.png
2,055 × 2,236; 261 KB



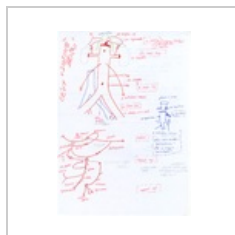Polypoidní intimá...
355 × 235; 67 KB



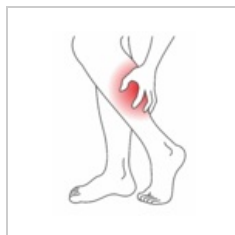
RF aterosklerózy...
800 × 800; 87 KB



Varixy.jpg
500 × 333; 126 KB



Větvení břišní ao...
2,550 × 3,510;
11.73 MB



Wiki-ichdk.png
2,001 × 2,576; 314 KB



Žíly mozku.jpg
798 × 993; 220 KB