

# Juvenilní hyperbilirubinémie

**Juvenilní hyperbilirubinémie** jsou z hlediska etiologického heterogenní skupinou onemocnění, která postihuje především dospívající populaci. Prevalence je relativně vysoká, v populaci dospívajících 2 - 6 %, s převahou chlapců. Začátek či zvýraznění hyperbilirubinémie v dospívání souvisí pravděpodobně se zvýšenou zátěží hepatocytů (asymptomatická EBV infekce, hormonální antikoncepce, abúzus alkoholu nebo experimentování s drogami). Dospívající s nově zachycenou hyperbilirubinémií často přicházejí s projevy zvýšené únavnosti, nespecifických zažívacích obtíží, nakupení infektů nebo intolerance silné zátěže při sportovním tréninku.<sup>[1]</sup>

## Dif. dg. nekonjugované hyperbilirubinémie

- Gilbertův syndrom – benigní, relativně časté AR dědičné onemocnění; snížená aktivita UGT1A1;
- Criglerův-Najjarův syndrom 2. typu – vzácné AR dědičné onemocnění; velmi nízká aktivita UGT1A1;
- hemolýza;
- Wilsonova choroba – AR dědičné degenerativní onemocnění s abnormálním strádáním mědi v játrech, mozku, rohovce a dalších orgánech;
- Deficit alfa 1-antitrypsinu – geneticky podmíněný defekt inhibitoru proteáz; jaterní onemocnění a plicní emfyzém.

## Dif. dg. konjugované hyperbilirubinémie

- Dubinův-Johnsonův syndrom – benigní AR dědičné onemocnění; hepatocelulární porucha sekrece konjugovaného bilirubinu do žluče;
- Rotorův syndrom – benigní AR dědičné onemocnění; porucha exkrece konjugovaného bilirubinu do žluče.

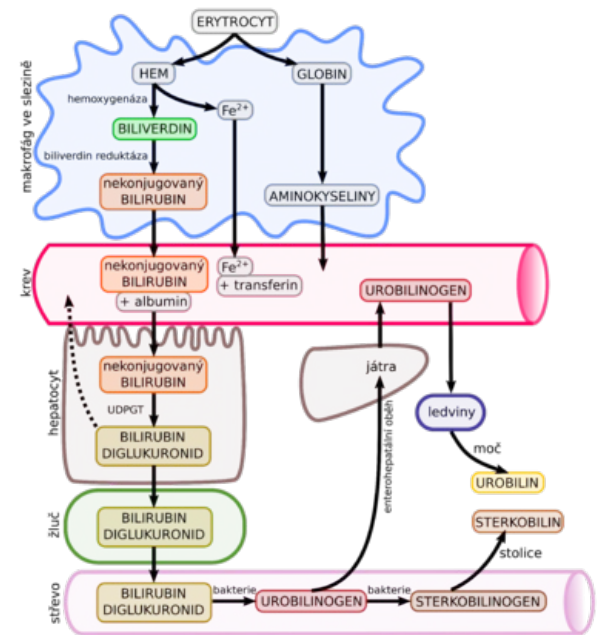
## Bilirubin

- Bilirubin je konečný degradační produkt hemoglobinu. Hlavním zdrojem jsou erythrocyty odstraněné z cirkulace a destruované retikuloendoteliálním systémem.
- Bilirubin (nekonjugovaný, nepřímý) je krvi vázán na albumin (pokud není překonána jeho vazebná kapacita), je rozpustný v tucích (→ usazuje se v tukových tkáních a CNS) → vychytáván játry → konjugován se 2 molekulami kyseliny glukuronové v endoplazmatickém retikulu hepatocytů, konjugace je katalyzována uridindifosfoglukuronosyltransferázou (UGT1A1) → konjugovaný, přímý bilirubin, rozpustný ve vodě, je transportován zpět do cytosolu → ze žlučového pólu hepatocytu pomocí kanálulárního transportéru vylučován do žluči.<sup>[2]</sup>

## Gilbertův syndrom

 Podrobnější informace naleznete na stránce Gilbertův syndrom.

- autozomálně recesivní, benigní hyperbilirubinémie;
- bylo zjištěno celkem 9 odlišných genových poruch;
- způsobená nejčastěji inzercí nukleotidů TA v TATA boxu genu pro uridindifosfoglukuronosyltransferázu (UGT1A1) – frekvence této alely genu UGT1A1 je v indoevropské populaci 35–40 %, tzn. v naší populaci je 11–16 % homozygotů pro prodloužený TATA box, ale jen část z nich má hyperbilirubinémii;
- mutace v promotorové oblasti genu → porucha iniciace transkripce → snížená aktivita UGT1A1 o 30 %;
- u někoho se navíc vyskytuje zkrácená doba přežívání erythrocytů, tedy potenciálně vyšší produkce bilirubinu;
- cca třetina pacientů vykazuje poruchu transportu všech organických aniontů v hepatocytu, která se projevuje sníženým vychytáváním bilirubinu;
- manifestace někdy již v novorozeneckém věku protrahovaným novorozeneckým ikterem, který někdy imponuje jako žloutenka kojených dětí;
- **typické klinické projevy:** mírná izolovaná nekonjugovaná hyperbilirubinémie, většinou do 80  $\mu\text{mol/l}$ , málokdy do 100  $\mu\text{mol/l}$ , bez manifestní hemolýzy a bez známek jiné poruchy jaterních funkcí (kromě glukuronidace), bez makro- či mikroskopických změn jaterního parenchymu;
- historické diagnostické testy: tzv. hladový pokus (lačnění), testy s fenobarbitalem nebo kyselinou nikotinovou – nespecifické.<sup>[1]</sup>



Metabolismus hemu.

## Criglerův-Najjarův syndrom 2. typu

- vzácná autozomálně recesivní choroba – různé mutace v strukturální části genu UGT1A1, které způsobí těžkou poruchu glukuronidace bilirubinu se zbytkovou aktivitou UGT1A1;

- výrazná nekonjugovaná hyperbilirubinémie (bilirubin 100–300  $\mu\text{mol/l}$ );
- hyperbilirubinémii lze snížit enzymovými induktory (fenobarbital) a fototerapií.<sup>[1]</sup>

## Hemolýza

- izolovaná nekonjugovaná hyperbilirubinémie;
- pokles erytrocytů a hemoglobinu v krevním obrazu; zvýšené množství retikulocytů;
- snížení haptoglobinu ukazuje na zvýšenou hladinu volného hemoglobinu v krvi.<sup>[1]</sup>

## Wilsonova choroba

- AR dědičné degenerativní onemocnění – velké množství mutací;
- abnormální střádání mědi v játrech, mozku, rohovce a dalších orgánech;
- defekt genu, který je důležitý pro inkorporaci mědi do ceruloplazminu (resp. do apoceruloplazminu) a pro exkreci nadbytečné mědi do žluči;
- měď je toxická pro orgány hepatocytů – způsobuje nekrózu buněk → steatóza jater → chronická aktivní hepatitida → jaterní cirhóza;
- při nekróze hepatocytů se nevázaná měď uvolňuje do oběhu a působí toxicky na erytrocyty a mozek (bazální ganglia), oční tkáň, ledviny, kosti atd.
- zpočátku asymptomatický průběh – pouze hromadění mědi v játrech a histologické změny;
- manifestace obvykle až po 12. roce věku ale i výrazně později: únava, nechutenství, pobolívání břicha při hepatomegalii, subikterus až ikterus;
- později příznaky z cirhotické přestavby: portální hypertenze, splenomegalie, ascites, krvácení z jícnových varixů, pavoučkovité névy, koagulační poruchy;
- neurologické příznaky: nesoustředění, lehký třes, dysartrie, dystonie, hyperkineze, zvýšená salivace, rigidita;
- oční manifestace: zelenohnědý Kayserův-Fleischerův prstenec na okraji rohovky na zadní straně Descemetovy membrány;
- vzácně probíhá pod obrazem fulminantního jaterního selhání: masivní nekrózy v játrech, velké množství mědi v oběhu, Coombs negativní hemolytická anémie s hemoglobinurií a multiorgánovým selháním;
- diagnostika: nízká až stopová hladina ceruloplazminu, zvýšené aminotransferázy a bilirubin, zvýšený odpad mědi v moči, molekulárně-genetické vyšetření, biopsie jater (kvantitativní stanovení mědi);
- léčba: chelační efekt D-penicillaminu s pyridoxinem (penicillamin vede k deficitu pyridoxinu), transplantace jater;
- neléčená Wilsonova choroba je progresivní a letální.<sup>[3]</sup>

## Deficit alfa1-antitrypsinu

- geneticky podmíněný defekt proteázového inhibitoru  $\alpha_1$ -antitrypsinu;
- různé fenotypy; klinicky nejvýznamnější je mutace PiZZ, která způsobuje plicní emfyzém a jaterní onemocnění (cirhóza, hepatom);
- není bráněno proteolytické aktivitě elastázy neutrofilů v plicním epitelu (+ kouření, znečištění vzduchu → CHOPN již ve 3. dekádě);
- již v novorozeneckém věku se může objevit cholestatický ikterus s acholickými stolicemi, pruritem a hepatosplenomegalií;
- jaterní onemocnění obvykle probíhá benigně;
- diagnostika: snížená sérová hladina  $\alpha_1$ -antitrypsinu; elektroforéza sérových bílkovin - snížená  $\alpha$ -frakce;
- léčba u dospělých CHOPN: substituce rekombinantním syntetickým  $\alpha_1$ -antitrypsinem (bronchiálně či i.v.); při fulminantním jaterním postižení - transplantace jater;
- nejčastější geneticky podmíněné onemocnění jater dětského věku.<sup>[4]</sup>

## Posthepatitická hyperbilirubinémie

- ve většině případů akutního zánětu jater bez přechodu do chronicity dochází k normalizaci všech jaterních testů.
- v případě chronické hepatitidy je vedoucím základním laboratorním projevem elevace aminotransferáz a hyperbilirubinémie chybí, nebo je velmi mírná.
- u závažných jaterních onemocnění se předpokládá tzv. zkratový mechanismus vzniku nekonjugované hyperbilirubinémie: zkraty mezi arteriálním a venózním řečištěm bez průtoku krve „očisťovací“ částí jaterního parenchymu mohou způsobit vzestup nekonjugovaného bilirubinu v séru.<sup>[1]</sup>

## Dubinův-Johnsonův syndrom

- benigní AR dědičné onemocnění;
- hepatocelulární porucha sekrece konjugovaného bilirubinu do žluče;
- diagnostikován obvykle kolem 10. roku věku;
- kolísavá hyperbilirubinémie (34–136  $\mu\text{mol/l}$ ) s 30–60% podílem konjugované složky;
- při akutním zhoršení: teploty, nevolnost, zvracení, bolesti břicha, tmavá moč, vybarvená stolice, hepatomegalie;
- diagnostika: konjugovaná hyperbilirubinémie, patologické vylučování barviv, která musí projít žlučovými kanálky (bromsulfoftalein), negativní cholecystografie, histologie jater s nahromaděním hnědého až červeného pigmentu v lysozomech;
- léčba: pouze symptomatická při akutním zhoršení, prognóza dobrá.<sup>[4]</sup>

## Rotorův syndrom

- benigní AR dědičné onemocnění;
- porucha exkrece konjugovaného bilirubinu do žluče;
- klinický obraz stejný jako při Dubinově-Johnsonově syndromu, ale chybí bolesti břicha;
- diagnostika: konjugovaná hyperbilirubinémie, patologické vylučování barviv, která musí projít žlučovými kanálky (bromsulfoftalein), pozitivní cholecystografie, histologie jater bez nahromadění pigmentu v lyzozomech;
- léčba: pouze symptomatologická při akutním zhoršení, prognóza dobrá.<sup>[4]</sup>

## Laboratorní vyšetření

- krevní obraz + diferenciál + retikulocyty (3×)
- haptoglobin (při hemolýze snížen)
- jaterní testy (AST, ALT, ALP, GMT), bilirubin celkový a konjugovaný
- Quickův test, APTT
- cholinesteráza, prealbumin
- ceruloplazmin (Wilsonova choroba),  $\alpha_1$ -antitrypsin (deficit)
- infekční hepatitidy A, B, C
- EBV, CMV, HSV
- toxoplazmóza
- imunoglobuliny, CIK, ANAb

Normální hladina sérového bilirubinu je 17–20  $\mu\text{mol/l}$ .

- při hodnotě 20–30  $\mu\text{mol/l}$  je indikována kontrola jaterních testů
- nad 30  $\mu\text{mol/l}$  je vhodné podrobnější vyšetření
- průkaz hemolýzy – v krvi je 3× více retikulocytů než obvykle (norma je do 10 %)
- nekonjugovaná hyperbilirubinémie znamená, že konjugovaná frakce musí být zastoupena do 15 %.<sup>[5]</sup>

## Odkazy

### Související články

- Žloutenka (pediatrie) • Hyperbilirubinemie novorozenců a kojenců • Ikterus • Diferenciální diagnostika ikteru

### Reference

1. KABÍČEK, P a L BARNINCOVÁ. Juvenilní hyperbilirubinémie a její iniciační projevy v dorostovém věku. *ČASOPIS LÉKAŘŮ ČESKÝCH* [online]. 2007, roč. -, vol. -, s. 528–532, dostupné také z <<http://www.prolekare.cz/pdf?id=2963>>.
2. LEBL, J, J JANDA a P POHUNEK, et al. *Klinická pediatrie*. 1. vydání. Galén, 2012. 698 s. s. 354. ISBN 978-80-7262-772-1.
3. LEBL, J, J JANDA a P POHUNEK, et al. *Klinická pediatrie*. 1. vydání. Galén, 2012. 698 s. s. 364–365. ISBN 978-80-7262-772-1.
4. MUNTAU, Ania Carolina. *Pediatrie*. 4. vydání. Praha : Grada, 2009. s. 387–390. ISBN 978-80-247-2525-3.
5. BENEŠ, Jiří. *Studijní materiály* [online]. ©2007. [cit. 2009]. <<http://www.jirben.wz.cz/>>.