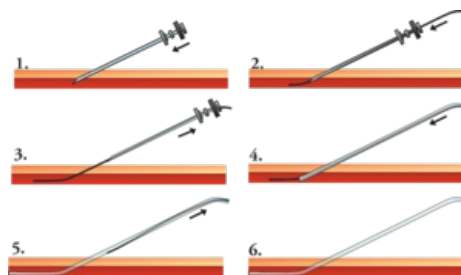


Intervenční radiologie

Intervenční radiologie je metoda, která nám umožňuje nahradit či usnadnit chirurgický výkon pod dohledem zobrazovací techniky. Vzhledem k tomu, že se jedná o více či méně *invazivní zákroky*, musíme vždy zvážit zda riziko není pro pacienta větší než přínos. Tyto intervenční radiologické metody můžeme dělit na **vaskulární** a **nevaskulární**.

Vaskulární intervence

Jedná se o léčebné miniinvazivní postupy, které provádíme přímo na cévním systému nebo skrze něj. Vycházejí z **katétrizace angiografie**. Mezi nejčastější patří: **perkutánní transluminální angioplastika**, použití **stentů** a **stentgraftů**, **lokální trombolýza**, **transkatéetrová embolizace**, zavádění **filtrů** do dolní duté žíly a **TIPS**.



Postup zavádění katetru Seldingerovou technikou

Lokální trombolýza

Lokální trombolýza je proces, kdy zavádíme katétr přímo do místa obliterace a tím je použití trombolytických látek selektivnější a má méně systémových účinků. Indikací k lokální trombolýze jsou čerstvé tromby – mozkový infarkt např. do 3 hodin od vzniku příznaků.

1. **Lokální kontinuální trombolýza** – katétr zavedeme do proximální části trombu a kontinuálně podáváme trombolitikum infúzní pumpou.
2. **Lokální akcelerovaná trombolýza** – tato metoda v sobě spojuje mechanické rozbíjení trombu spolu s použitím trombolytik.

Komplikacemi mohou být *krvácení*, *periferní embolizace zbytků trombu*, *alergická reakce na trombolitikum* a *komplikace spojené se zaváděním katétru*.

Transkatéetrová embolizace

Transkatéetrová embolizace využíváme u některých případů **nekontrolovatelného krvácení**, pro **snížení vaskularizace** v tumorech a tím i zpomalení jejich růstu, pro **odstraňování A-V malformací**, **aneuryzmat** a **hemobilie**. Příklady:

- uzavěr malých arterií u A-V malformací v mozku lepidlem (následuje chirurgická resekce / ozáření gama nožem);
- uzavření nutričních cév např. u velkých meningeomů před neurochirurgickou operací;
- uzavření mozkových výdutí spirálkami (coiling aneurysmat); u starších nemocných s vysokým rizikem operace, u aneurysmat ve vertebrobasilárním řečišti;
 - **výhodou** přístup pouhým vpichem v tříslu, menší počet komplikací, které by byly spojené s operací a kratší doba hospitalizace;
 - **nevýhodou** (zatím) nižší spolehlivost uzavěru aneurysmatu z dlouhodobého pohledu ve srovnání s chirurgickým klipem;
 - v současnosti lze využívat intrakraniální stent pro větší stabilitu koilu a samotné koily jsou potaženy vstřebatelnou matrix, takže aneurysma se postupně svrašťuje.

Filtry dolní duté žíly

K zavedení filtru do dolní duté žíly jsou indikováni pacienti, pro které není vhodná antikoagulační léčba a trpí trombembolickou chorobou.

Kavafiltry se zavádějí Seldingerovou technikou přes femorální nebo jugulární žílu. Důležité je, aby byly zavedeny na správné místo – až na malé výjimky vždy pod ústí renálních žil, proto musíme před zákrokem provést kavografii a to nejlépe ve dvou projekcích.

- Mezi komplikace patří *chybné umístění filtru*, *perforace dolní duté žíly*, *trombóza dolní duté žíly*, *migrace při zvolení špatných rozměrů* nebo *při nedostatečné fixaci* a *komplikace spojené s katetrizací*.

Nevaskulární intervence

Nevaskulární výkony se provádějí mimo cévní systém. Řadíme sem intervence na žlučových cestách, na GIT, na dýchacích cestách a perkutánní drenáže abscesů.

Intervence na žlučových cestách

Mezi nejčastější zákroky patří:

- **perkutánní transhepatická drenáž žlučových cest:**

- indikacemi jsou obstrukce žlučových cest provázené sepsí až jaterní dekompenzací, předoperační dekomprese žlučových cest a především léčba jinak neřešitelných onemocnění žlučových cest a paliativní léčba maligních stenóz;
- absolutní kontraindikace nejsou;
- před vlastním výkonem provádíme US, ERCP nebo CT vyšetření;
- **dilatace stenóz** žlučových cest;
- **perkutánní extrakce konkrementů** ze žlučových cest.

Intervence na GIT

V tomto systému zasahujeme především při:

- **dilataci stenóz** horní části GIT za použití balónkového katetru nebo stentů. Příčiny mohou být benigní – poleptání jícnu – ale častěji se jedná o malignity jícnu a kardie;
- **perkutánní gastrostomii** – především u pacientů, kteří nemohou přijímat dlouhodobě potravu jiným způsobem.

Odkazy

Související články

- Angiografie
- Perkutánní transluminální angioplastika

Související obrázky

- Angioplastika dialyzačního shuntu (atlas.mudr.org) (<http://atlas.mudr.org/Case-images-Shunt-stenosis-angioplasty-786>)
- Stentování stenotické renální tepny (atlas.mudr.org) (<http://atlas.mudr.org/Case-images-Stenosis-of-renal-artery-stent-855>)
- Embolizace, RFA tumoru ledviny (atlas.mudr.org) (<http://atlas.mudr.org/Case-images-Renal-cell-carcinoma-RFA-embolization-follow-up-835>)

Použitá literatura

- SAMEŠ, M, et al. *Neurochirurgie*. 1. vydání. Praha : Jessenius Maxdorf, 2005. ISBN 80-7345-072-0.
- JOSEF NEKULA, Miroslav Heřman, et al. *Radiologie*. První vydání. Univerzita Palackého v Olomouci, 2001. 205 s. ISBN 80-244-0259-9.