

# Infarkt

**Infarkt** je ložisko ischemické nekrózy v orgánu nebo tkáni, které je způsobené uzavěrem přívodné tepny. Je to nejtěžší forma ischemie. V naprosté většině případů je infarkt způsobený uzavěrem tepny pomocí trombu nebo embolem. Vzácně je způsobený krvácením do aterosklerotického plátu s jeho následným náhlým zvětšením, např. v *a. coronaria*.

## Morfologie

Typický makroskopický vzhled se vyvine až za 48 hodin po uzavěru tepny. Většina infarktů má klínovitý tvar s uzavřenou tepnou při hrotu a s bází směřující na periferii orgánu.

Podle barvy dělíme na:

1. **Světlý, anemický** – vznikají v tužších tkáních solidní konzistence (myokard, ledviny, slezina) a v mozku. Často je jeho příčinou uzavěr konečných artérií, které nemají žádné anastomózy.
2. **Červený, hemoragický** – tmavočervená barva je podmíněna prokrvácením nekrotické tkáně. Vznikají v řidších tkáních, kde jsou bohatě anastomozující cévní větve (plíce, střevo).
3. **Smíšený** – bílý infarkt s rozsáhlým hemoragickým lemem.

## Mikroskopický obraz

- **Koagulační nekróza** – je nejčastější, vyskytuje se v plicích.
- **Kolikvační nekróza** – v mozku.
- **Gangréna** – často v dolních končetinách typicky u pacientů s cukrovkou.

Pokud je uzavěr způsobený **infikovaným embolem** nebo pokud je nekrotická tkáň druhotně infikována z okolí, mění se infarkt v absces – tzv. **zahnisaný infarkt**. Dále také může dojít k dekoloraci červeného infarktu, při kterém dochází k rozpadu erytrocytů, kdy se do okolí uvolní hemosiderin a bilirubin. Makroskopicky pak vzniká lokální ikterus. Infarkty se obecně hojí granulační tkání a později **jizvou** (např. vtažení povrchu ledviny, chronické aneurysma v LK srdeční). Výjimka je u mozku, kde zůstává postmalatická pseudocysta, což je dutina vyplněná kolikvovanou nekrotickou tkání.

 [Podrobnější informace naleznete na stránce Nekróza.](#)

 [Podrobnější informace naleznete na stránce Gangréna.](#)

## Klinický význam

Infarkty patří mezi nejčastější a nejzávažnější klinické poruchy. V rozvinutých zemích infarkt myokardu způsobí **20 % úmrtí**, další nejčastější příčinou smrti je infarkt mozku – tzv. **encefalomalacie**. Plicní infarkty komplikují cca 10 % všech případů embolizace plicnice. Méně časté jsou infarkty střeva, které mají vysokou mortalitu. Ischemická nekróza je častou komplikací u diabetiků – má charakter vlhké či suché gangrény.

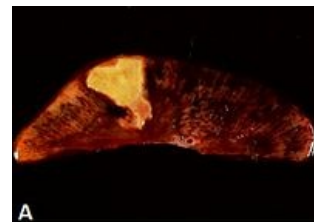
## Odkazy

### Související články

- Infarkt myokardu
- Ischémie
- Nekróza

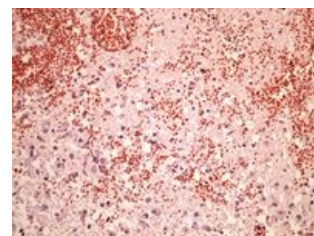
### Použitá literatura

- POVÝŠIL, Ctibor, Ivo ŠTEINER a Pavel DUŠEK, et al. *Obecná patologie*. 1. vydání. Praha : Galén, 2011. 290 s. ISBN 978-80-7262-773-8.

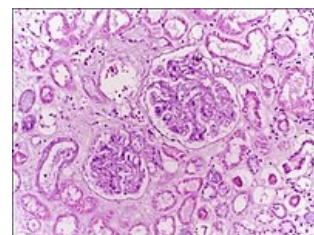


Coagulative necrosis in kidney tissue

Nekróza klínovitého tvaru v ledvině



Kolikvační nekróza



Koagulační nekróza v kůře ledvin