


Ileus

Ileus neboli **neprůchodnost střevní** je jednou z forem náhlých příhod břišních.

Ileus - příznaky

Obecně pro střevní neprůchodnost svědčí **4 hlavní příznaky**. Jsou to:

1. **Bolest břicha** (kolikovitá, prudká bolest vznikající z distenze či náhle).
2. **Zvracení** (z počátku vzniká reflexně, později z hromadění obsahu).
3. **Zástava odchodu plynů a stolice** (zácpa a meteorismus).
4. **Vzednutí břicha** (popisujeme „*břicho nad niveau*“).

 *Podrobnější informace naleznete na stránce Druhy bolestí u NPB.*

Ileus - typy

Na základě etiopatogeneze rozlišujeme několik typů ileu:

1. **Mechanický** (obturační, volvulus, strangulace).
2. **Neurogení** (paralytický, spastický, smíšený).
3. **Cévní** (vzniká na podkladě tepenné embolie či žilní trombózy).

Prostý mechanický ileus (obturační)

Subjektivně:

- **Kolikovité bolesti**, nepříliš silné, intenzita postupně roste (později trvalá bolest z distenze s poklesem peristaltiky).
- **Zvracení** (dostavuje se později z důvodu městnání obsahu střeva nad překážkou. Čím je překážka distálnější, tím se dostavuje později.)

Objektivně:

- **Pohmatová bolestivost** (je lokalizovaná především na oblast překážky. Po oddálení palpující ruky bolest mizí).
- **Slyšitelná usilovná peristaltika**.
- **Peristaltické vlny** (jsou patrné na břišní stěně).

Strangulační ileus

Subjektivně:

- **Kolikovité bolesti** (již od počátku velmi silné).
- **Zvracení** (již od počátku).
- **Meteorismus** (se zástavou odchodu plynů a stolice; trápí pacienta od počátku příhody).
- **Příměs krve a hleny ve stolici**.

Objektivně:

- **Pohmatová bolestivost** (v místě překážky, po oddálení vyšetřující ruky nemizí).
- Poslechově **vymizení peristaltiky**.
- **Pokles tlaku krve, zvýšení tepové frekvence, bledost až cyanóza obličeje**.

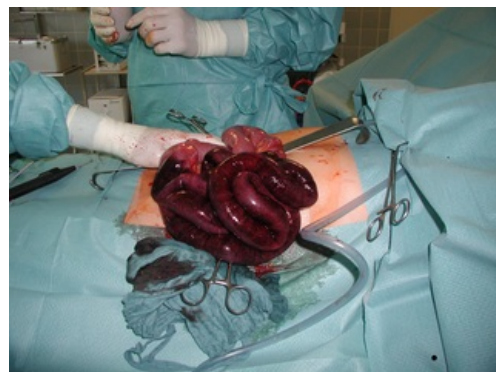Paralytický ileus

Subjektivně:

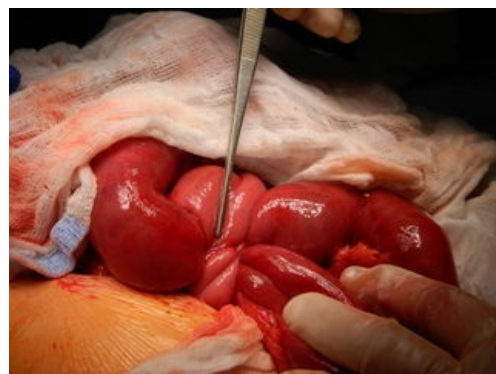- **Slabší bolesti** z distenze střeva a břišní stěny, kolikovité bolesti nejsou přítomny.
- **Plyny ani stolice neodchází**.

Objektivně:

- **Anamnéza**: zajímají nás současně probíhající renální nebo biliární kolika, pooperační stavy, intoxikace apod.
- Břicho je **rovnoměrně vzedmuté**.
- Poslechově **„mrtvé ticho“**.
- **Nemocný je v relativně dobrém stavu** (krevní tlak, tepová frekvence, tělesná teplota – v normě).



Chirurgická léčba ileu



Strangulační ileus

Spastický ileus

Spastický ileus je velmi vzácný, většinou ho nelze odlišit od ileu mechanického (až peroperačně).

Objektivně:

- **Anamnéza:** zajímá nás současně probíhající onemocnění CNS.
- **Celkový stav dobrý** (na rozdíl od mechanického ileu, kterému se jinak spastický ileus podobá).
- **Příznaky ustupují po podání spazmolytika.**

Cévní ileus

Subjektivně:

- **Prudká až šokující bolest.**
- Od počátku **reflexní zvracení.**
- Objevuje se **řídká stolice s příměsí krve.**

Objektivně:

- **Anamnéza:** zajímají nás srdeční nebo cévní onemocnění.
- **Zvýšení tepové frekvence, snížení tlaku krve.**

Patologický podklad ileu a jeho určení


1. **Kýly** (je nezbytné pohledem a pohmatem vyšetřit krajinu tříselnou, stehenní a pupeční).
2. **Adheze** (zde je nutné všimnout si jizev po dřívějších operacích; kromě srůstů pamatovat i na možnost kýly v jizvě).
3. **Nádor** (hlavně rektosigma – kolorektální karcinom; vyšší věk, trávicí obtíže – střídání zácpy a průjmu, rezistence, vyšetření per rectum).
4. **Invaginace** (zejména u dětí; prudké kolikovitě bolesti, časně zvracení, krev a hlen ve stolici – „malinové želé“, hmatná rezistence pod játry a prázdný P podbříšek – Danceův příznak).
5. **Biliární ileus** (u starších žen s dlouhodobými žlučnickými obtížemi; pneumobilie na RTG).

Odkazy

Související články

- Diferenciální diagnóza zánětlivých a ileózních NPB
- Objektívni příznaky náhlých příhod břišních
- Subjektivní příznaky náhlých příhod břišních
- Znamky peritoneálního dráždění

Externí odkazy

-  **AKUTNE.CZ** Ileus z pohledu chirurga — interaktivní algoritmus + test (<http://www.akutne.cz/index.php?pg=vyukove-materialy--rozhodovaci-algoritmy&tid=294>)
- As. MUDr. Petr Růžička: Ileózní náhlé příhody břišní E-learning (<https://el.lf1.cuni.cz/chir1002>)