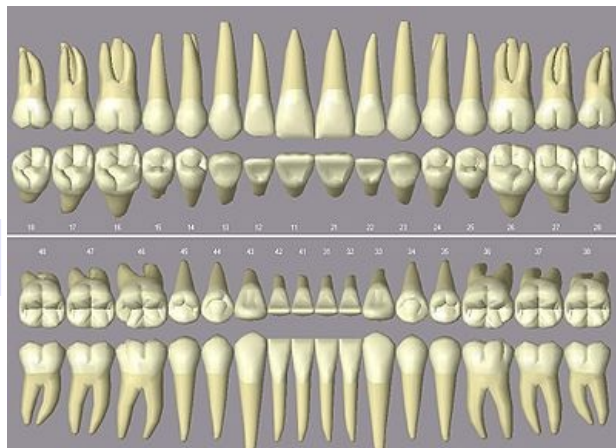


Identifikace podle chrupu

Principy forenzní stomatologie spadají pod specializaci zubního lékaře, ale s touto problematikou se setkává i soudní lékař. Tito specialisté spolu často spolupracují. Identifikace neznámého zemřelého pomocí chrupu je **častým postupem**. Pomocí zubů můžeme identifikovat pachatele trestného činu, při kterém došlo k pokousání; neznámého zemřelého nebo jeho věk.

V Thajsku v roce 2004 bylo identifikováno 85,8 % obětí tsunami pomocí chrupu, DNA diagnostikou pouze 0,4 %



Zuby trvalého chrupu

Identifikace zemřelého podle chrupu

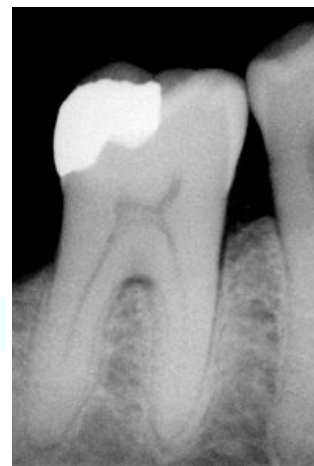Pro identifikaci jsou důležité vnější znaky chrupu a jejich porovnání se **zdravotnickými záznamy** o stavu chrupu před smrtí. Zubní lékař je povinen uchovávat v archivu záznamy pacientů nejméně po dobu 10 let od jejich úmrtí. Při ohledání a manipulaci s tělem zemřelého musíme předcházet ztrátě zubů – např.: zabalení hlavy do igelitového pytle.

Pozorujeme

- počet zubů,
- jejich tvar,
- konkrétní odlišnosti chrupu,
- přítomnost zubních náhrad,
- stopy po stomatologickém ošetření,
- detailnější postavení jednotlivých zubů atd.

Závěr

Identita bezpečně prokázána – identita nelze vyloučit – identita vyloučena.



Amalgámová plomba na RTG snímku, která může sloužit při identifikaci neznámého zemřelého

Identifikace pachatele trestného činu podle zubů

Poranění pokousáním člověka člověkem je nejčastěji součástí **obraný oběti před útokem násilníka**. Rozsah poranění závisí na stavu chrupu a síle skusu, u pokousaného jsou to tvar postižené části těla, stáří a stav výživy oběti.

Lehké skousnutí

Nacházíme dvojité obloukovité zarudnutí odpovídající tvaru chrupu. Toto poranění rychle mizí, a proto se doporučuje pořízení fotografické dokumentace nálezu, než dojde ke ztrátě důkazů.

Silnější skousnutí

Vedle zarudnutí vidíme zřetelné otisky jednotlivých zubů, **porušení kůže**, pohmoždění měkkých tkání **až rány s ostrými okraji**.

Stanovení věku zemřelého

Určení věku zemřelého podle chrupu je snadnější a přesnější do patnácti let a při použití více zubů (nejvhodnější jsou přední zuby). Věkovou orientaci usnadňuje období erupce dočasného a trvalého chrupu. V 18 letech mají všechny zuby vytvořené kořeny. V období rané dospělosti je důležitým znakem mineralizace a prořezání **třetího moláru** (tento zub je však velice variabilní stupněm mineralizace i prořezání).

Hodnotíme

Stupeň abraze, ukládání sekundárního dentinu v dřeňové dutině, parodontální změny, resorpci hrotu zubního kořene a další.

Využíváme

RTG, morfologii zubů, histologii (metodu dle Gustafsona z histologického vyšetření výbrusu zubů) a biochemii.

Odkazy

Související články

- Zuby
- Identifikace neznámých mrtvol
- Prohlídka zemřelého

Použitá literatura

- HIRT, Miroslav, et al. *Soudní lékařství*. 1. vydání. 2015. 240 s. ISBN 978-80-247-5680-6.
- VOREL, František. *Soudní lékařství*. 1. vydání. Praha : Grada, 1999. 600 s. ISBN 80-7169-728-1.