

Hnisavá meningitida (infekce)

Hnisavá meningitida patří k nejzávažnějším *akutním* onemocněním. Její **průběh je velmi rychlý**. Zanechává **trvalé následky** či končí **smrtí**. Je to akutní infekce subarachnoidálních prostor a mening charakterizovaná přítomností polymorfonukleárů v likvoru.

Charakteristika

Jedná se o urgentní stav v neurologii provázený encefalitidou. Typickými projevy jsou akutní meningeální syndrom, cefalea, zvracení, horečka s fotofobií a psychické změny.

Etiologie

Podle způsobu vzniku:

1. **primární** – dojde k infekci *hematogenně*
2. **sekundární** – přechod z *okolního ložiska* (středouší, os petrosa, vedlejší dutiny nosní)
 - vmetení při *infekční endokarditidě*
 - predisponující faktory – úrazy hlavy, porucha bariéry subdurálního prostoru atd.

Bakteriální spektrum se výrazně liší u novorozenců, dětí a dospělých:

1. **novorozenci**: G- tyčky: *E. coli*, *Klebsiella*, *Haemophilus influenzae*
2. **děti**: *Haemophilus influenzae*, pneumokok, meningokok
3. **dospělí**: pneumokok, meningokok

Vyvolávající agens jsou různorodá – svůj podíl zde mají i: *Listeria monocytogenes*, *Streptococcus pyogenes*, *Staphylococcus aureus*, mykotická agens či améby (vzácně).

Rizikové faktory: etylizmus, diabetes mellitus, hyposplenismus, AIDS.

Patogeneze

Bakterie na meningy proniknou hematogenně (obvykle ze vzdáleného ložiska zánětu), případně porogenně ze zánětu v okolí (otitis, sinusitis aj.). Dalším mechanismem vzniku je trauma s porušením dura mater – vzniká komunikace mezi prostorem zevním a intrakraniálním. Vzácně je zdroj infekce iatrogenní (lumbální punkce, infikovaný shunt).

Patologicko-anatomický obraz

- Překrvení mening s infiltrací polymorfonukleáry;
- hematoencefalická bariéra porušená;
- hnisavý exsudát z bazálních cisteren do sulků konvexit;
- arteriitida a žilní thromboflebitida cév subarachnoidálně;
- mozek sám postižen není (neporušená pia mater brání vzniku abscesů);
- edém a ischemie mozku;
- stav může komplikovat trombóza a následné infarkty mozku;
- mozkové komory rozšířené, postižení hlavových nervů v cisternách časté (okohybné, n. VII, n. VIII);
- hojení provází jizvení, s hydrocefalem.

Diagnóza

Diagnózu je nutno stanovit **co nejrychleji**, po přijetí do nemocnice má být diagnóza určena a léčba započata **do 30 min—1 hod.** U **sekundárních** pomůže anamnéza – opakované záněty středouší či dutin.

- odběr krve na hemokulturu;
- zánětlivý likvor při lumbální punkci (dříve nutno vyloučit nitrolební hypertenzi!);
- mok při lumbální punkci zbarven zelenožlutě, buněk je 100–10 000/mm³ (80–90 % polymorfonukleárů), hladina cukrů snižena (0,3 g/l), bílkovina zvýšená (0,5 g/l), zvýšená laktátdehydrogenáza, chloridy normální;
- sediment nabarvený podle Grama vyšetříme mikroskopicky;
- sérologické + imunologické testy stanoví imunoelktroforeticky kapsulární antigen v likvoru;
- u lůžka se též provádí **latex-aglutinační zkouška** – detekce protilátek v moku (rychlá orientace o původci);
- cílem vyšetření odebraného moku průkaz infekčního agens přímo či kultivací + podle citlivosti nasadit optimální léčbu, kultivace je negativní v 10–20 %;
- vhodné ATB volíme podle: věku, závažnosti, výsledku odběrů.

Klinický průběh

Primární hnisavá meningitida se projevuje velmi rychlým zhoršením stavu, narozdíl od **sekundární**, která má protražovanější průběh. Z plného zdraví progreduje do typického obrazu během 24–36 hodin. Pacient je přecitlivělý na světlo a zvuky, má kruté bolesti hlavy, roste teplota. Projevují se meningeální příznaky, zmatenost a nevědomí. Průvodní porucha vědomí se projevuje u 90 % nemocných, bradykardie se objevuje při edému mozku. Mezi ložiskové mozkové příznaky patří hemiparéza a epileptické záchvaty. Dochází k poškození hlavových nervů, hl. okohybných a n. VII a VIII. Mezi další komplikace patří ty septické (pyogenní artritida, akutní bakteriální endokarditis), během několika hodin může dojít k selhání vitálních funkcí, rozvoji šoku i diseminované intravaskulární koagulaci (DIC). Rozvoj je tak rychlý, že může připomínat cévní mozkovou příhodu (CMP), může se projevit agrese i dezorientace. U meningokokové a hemofilové meningitidy nalezneme na kůži petechie a sufúze. Pro meningokokové onemocnění jsou typické nově vzniklé petechie, větší než 2 mm, splývající a nacházející se na stehnech a břiše. Rozlišení od běžné kopřivky je možné tlakem (exantém při tlaku pod sklem vybledne až vymizí, petechie přetrvávají ("sklíčková metoda"))[1] (https://www.khszlin.cz/wcd/pages/extranet/organizacni-struktura/odbor-protiepidemicky/legislativa/vest_10_2006.pdf).

Komplikace

Komplikace hnisavé meningitidy jsou četné. **Akutní stádium** může být provázeno *edémem mozku*, který může způsobit zrakové či sluchové poškození či centrální obrny. Ve **fázi rekonvalescence** se objevuje *parainfekční artritida*, *myokarditida*, *bolesti hlavy a únava*. U dětí poté může být *psychomotorická retardace* či *hydrocefalus*.

Prognóza

Příznaky obvykle 3.–5. den léčby ustupují a nemocný se postupně zlepšuje. Rozhodující je včasná diagnostika, adekvátní terapie a odolnost organismu. V praxi má onemocnění dvojí průběh:

1. **mírný:** nevýrazné příznaky, rychlá úprava nálezu v likvoru
2. **těžký:** nemocný od počátku v kómatu, smrt může nastat do 24 hodin pod obrazem šoku, častou komplikací krvácení do nadledvin (Waterhouse-Fridrichsen) či DIC

Diferenciální diagnóza

- chybí-li anamnéza a porucha vědomí progreduje → vyloučit CMP, subarachnoidální krvácení, metabolické komatózní stavy (DM), otravy aj.
- jiné meningitidy (serózní, tuberkulózní, mykotická), mozkový absces, epidurální empyém/absces (intrakraniální nebo spinální), subdurální empyém, infekční endokarditida s embolizacemi do CNS, thromboflebitida sinu, ruptura dermoidní cysty, mozkové nádory
- diagnózu určí vyšetření likvoru

Léčba

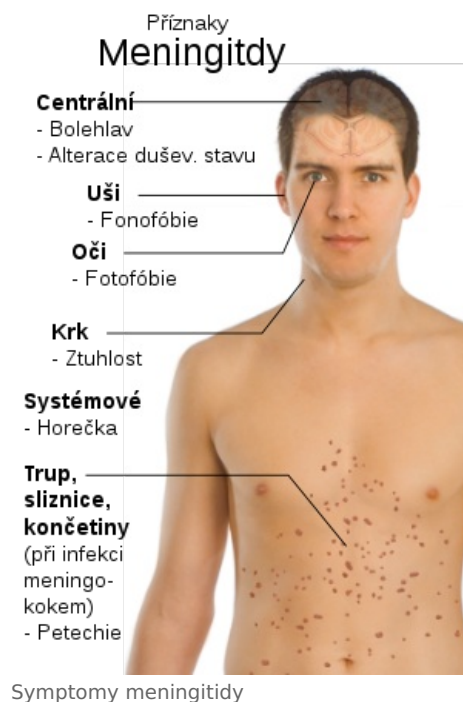
1. **kauzální:** antibiotika
2. **symptomatická:** antiemetika, analgetika, antiedémové přípravky, infúze

- včasná léčba ATB (HNED!, kontrolní CSF za 1–2 dny)
- lékař může zachránit život podáním penicilinu ještě před transportem do nemocnice
- optimální jsou dnes **cefalosporiny III. generace** (např. cefotaxim, ceftriaxon)
- zvolené ATB musí dobře prostupovat hemato-encefalickou bariérou (ne tetracyklin, částečně aminoglykosidy), dávkování u dětí se řídí váhou a věkem
- chloramfenikol může vzácně vést k aplastické anémii, navíc nevhodný pro děti do 5 let
- zdrojem meningitidy může být jiné zánětlivé ložisko v těle = **sekundární meningitida**: včas nasadit léčbu a pátrat po možné příčině
- korekce vnitřního prostředí s ohledem na sekreci ADH
- korigujeme případný edém mozku, podáváme vitaminy a další symptomatickou terapii
- ATB vysazujeme nejdříve za 10–14 dní po normalizaci teploty
- meningokoková meningitis je nakažlivá (vakcinace, profylaxe u členů rodiny)

Typy hnisavých meningitid

Pneumokoková purulentní meningitida

Pneumokoková purulentní meningitida vzniká v kterémkoli věku, většinou je sekundární etiologie. **Patogenní** jsou **opouzdřené kmeny**. Nejtěžší průběh má u oslabených osob (alkoholici, cirhotici) a u splenektomovaných osob (fulminantní průběh). *Primárně* se může *přenášet vzduchem* (hlavně v zimě), avšak nejčastěji vzniká **sekundárně**.



Infekční agens se **množí se v dýchacích cestách**, odtud se šíří *krví* do mozku. Do mozku se může též dostat přestupem z *dutin či ucha*. Není vzácností ani vznik **abscesu**. V CSF je typický obraz pro purulentní meningitidu, **nutná je mikrobiologie**.

Meningokoková meningitida a sepse

Meningokoková meningitida je spojena s projevy **systémové odpovědi organismu**. **U nás** způsobují onemocnění převážně **sérotypy: B,C,A,Y**, přenáší se **vzdušně**. Vzniká často **po vyčerpání** (sport, diskotéka, probdělá noc atd.). Projevy:

- někdy zpočátku 1–2 dny příznaky faryngitidy, únavnost a bolesti břicha
- následně horečka, zvracení, poruchy vědomí
- na kůži se objevují petéchie a sufúze
- rozvoj DIC a šoku – **multiorgánové postižení**

Nejtěžší případy končí během několika hodin pod obrazem **Waterhouse-Friderichsenova syndromu** (krvácení do nadledvin).

Sepse má větší úmrtnost než meningitida. Při sepsi je nález v likvoru normální.

Shuntová meningitis

Shuntová meningitis se vyskytuje u dětí, které mají při hydrocefalu zavedené spojky pro odvod moku (může dojít k infekci).

Jiná neurologická poškození

Jedním z možných poškození mohou být obrny hlavových nervů či motorické poruchy (např. hemiparéza či kvadruparéza, ataxie). Dále se může vyskytnout mozková ischemie, diencefalohypofyzární syndrom či SIADH (syndrome of inappropriate secretion of antidiuretic hormone), který se projeví oligurií a CSWS (cerebral salt wasting syndrome) projevující se polyurií.

Odkazy

Externí odkazy

Standard efektivní klinické péče – invazivní meningokoková onemocnění Věstník MZ ČR 2006 (<https://www.mzcr.cz/wp-content/uploads/wepub/3674/9337/V%C4%9Bstn%C3%ADk%2010-2006.pdf>) Str 18

Související články

- Meningitida • Meningitida (pediatrie)
- **Invazivní meningokoková onemocnění (meningokoková meningitida a sepse)**
- Virová meningitida • Serózní meningitidy a meningoencefalitidy • Herpetická meningoencefalitida
- Hnisavá meningitida • Hnisavá meningitida (pediatrie) • Hemofilová meningitida • Tuberkulózní meningitida
- Infekční onemocnění mozku • Neuroinfekce, záněty CNS/PGS • Encefalitida

Zdroj

- BENEŠ, Jiří. *Studijní materiály* [online]. [cit. 2010]. <<http://jirben.wz.cz>>.

Použitá literatura

- SEIDL, Zdeněk a Jiří OBENBERGER. *Neurologie pro studium i praxi*. 1. vydání. Praha : Grada Publishing, 2004. ISBN 80-247-0623-7.
- HAVLÍK, Jiří, et al. *Infektologie*. 2. vydání. Praha : Avicenum, 1990. 393 s. ISBN 80-201-0062-8.
- LOBOVSKÁ, Alena. *Infekční nemoci*. 1. vydání. Praha : Karolinum, 2001. 263 s. ISBN 80-246-0116-8.